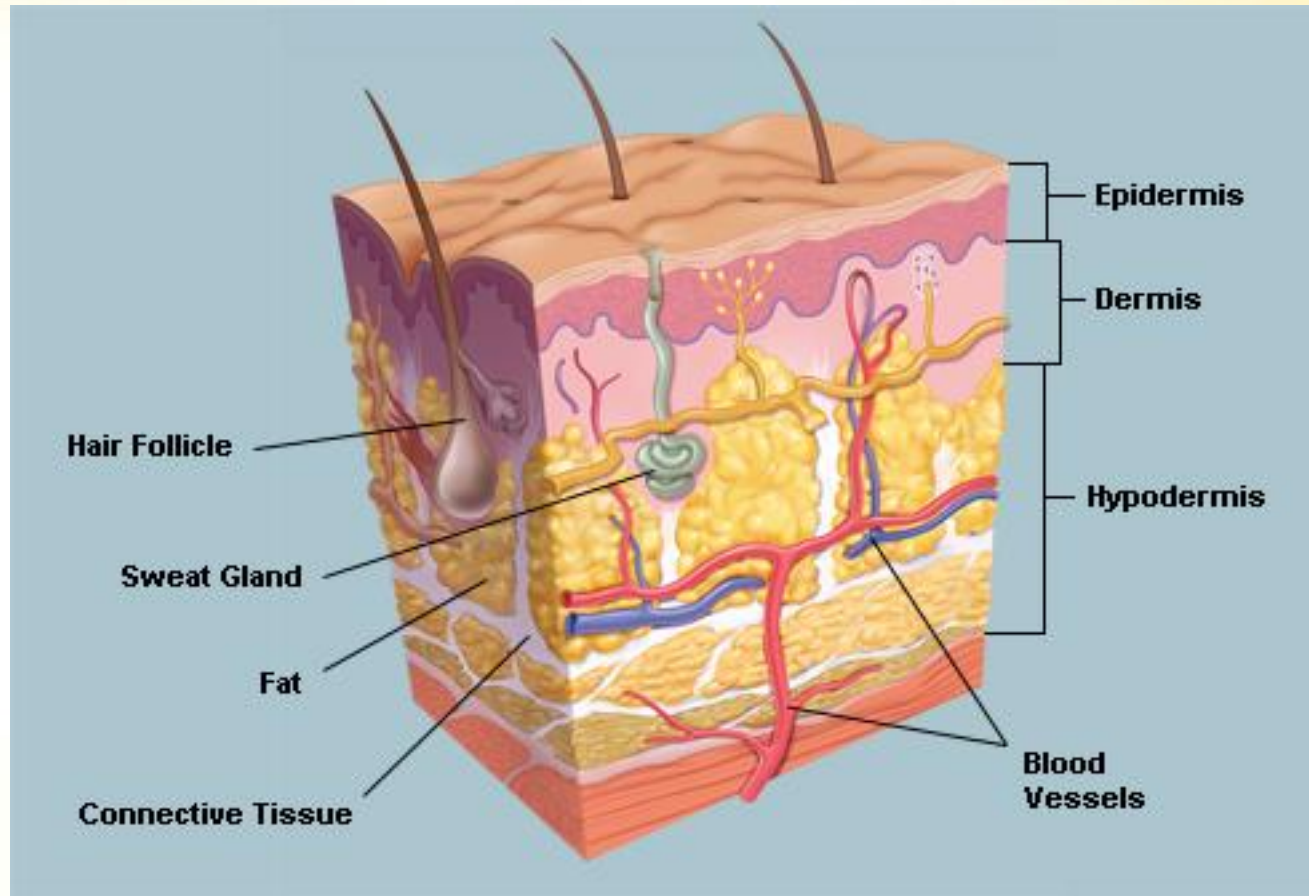




# Wound Infection And Management

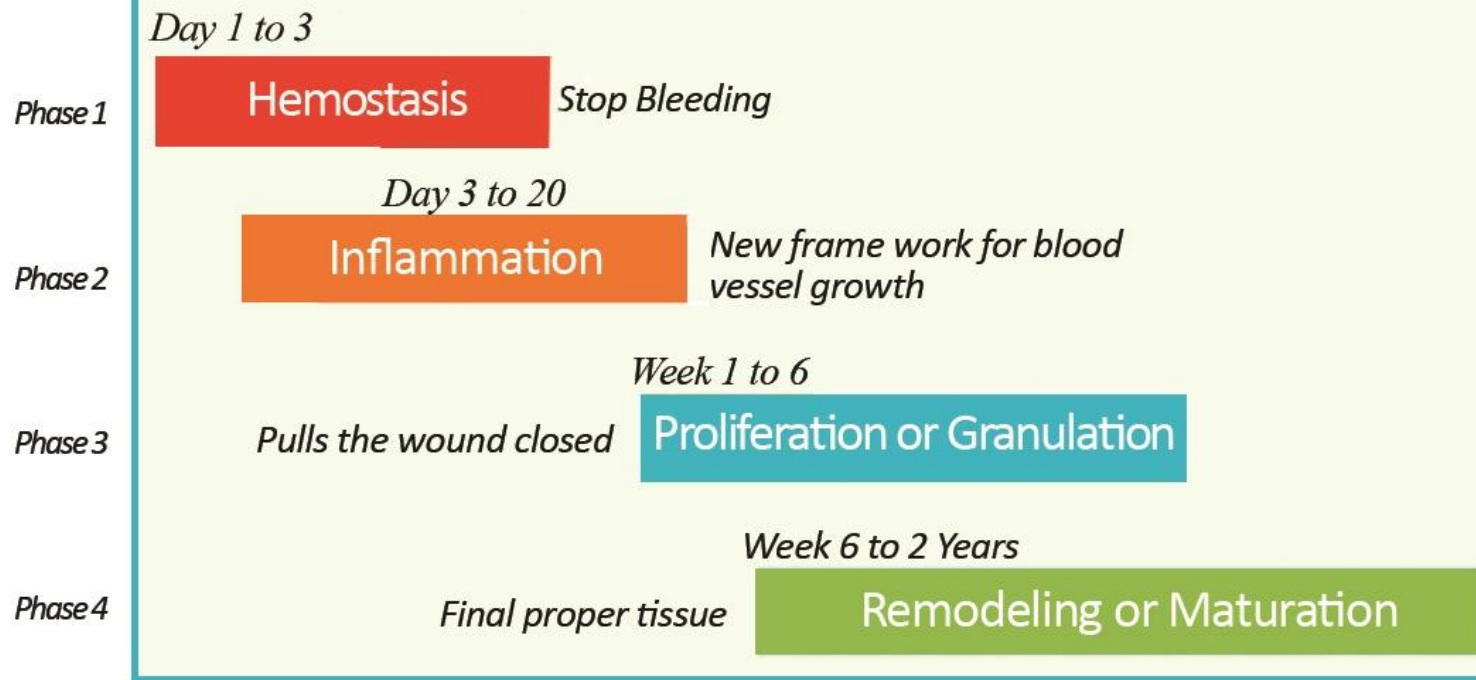
พว.ผ่องพรรณ พลหนองหลวง ET nurse

ศูนย์ความเป็นเลิศทางการแพทย์ออสโตมีและการดูแลแผล



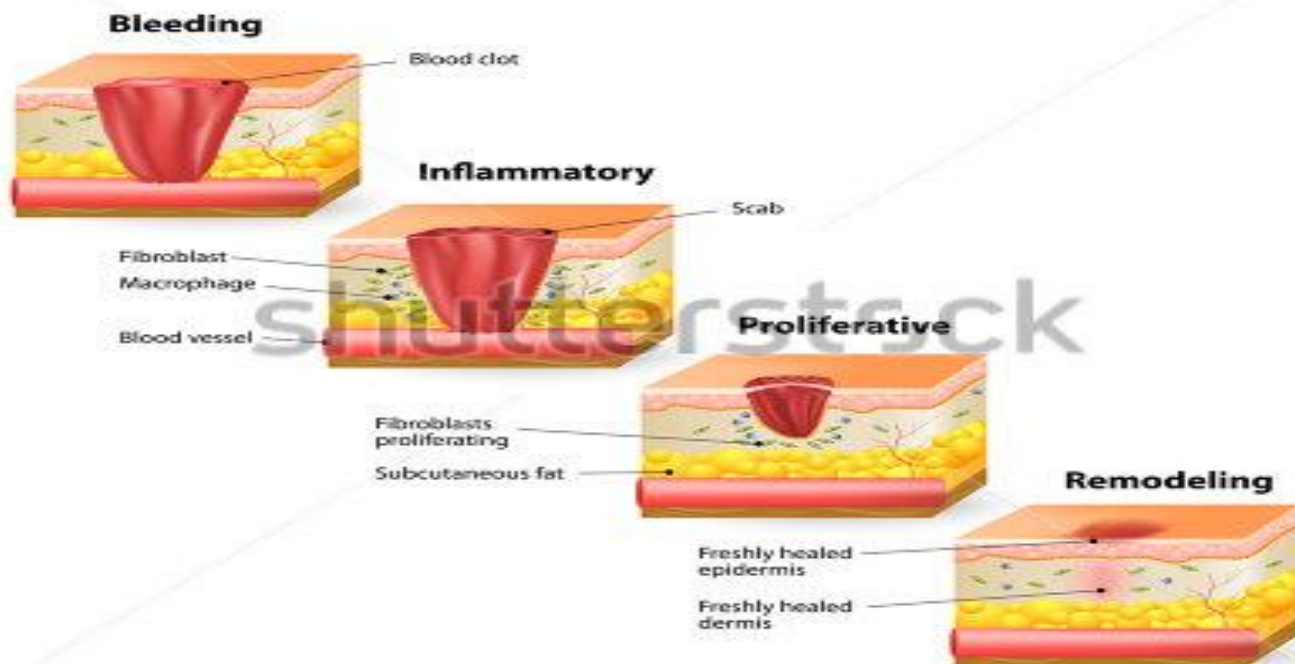


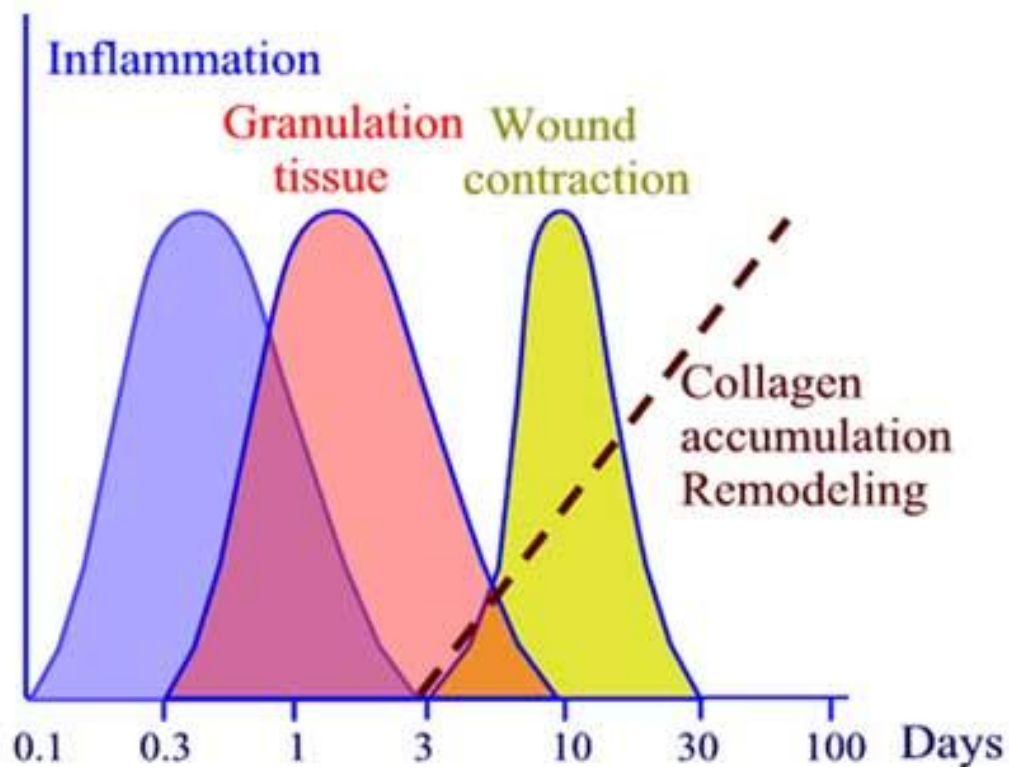
## 4 Phases of wound healing





## WOUND HEALING

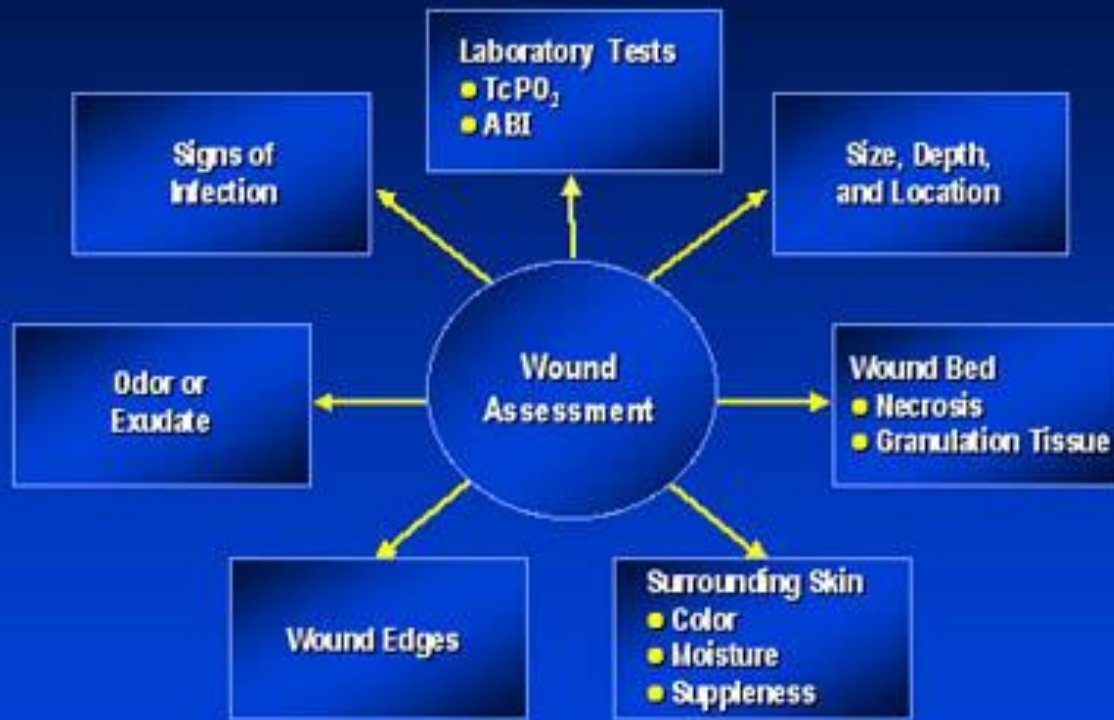




Orderly phases of wound healing



## CLINICAL ASSESSMENT OF WOUNDS



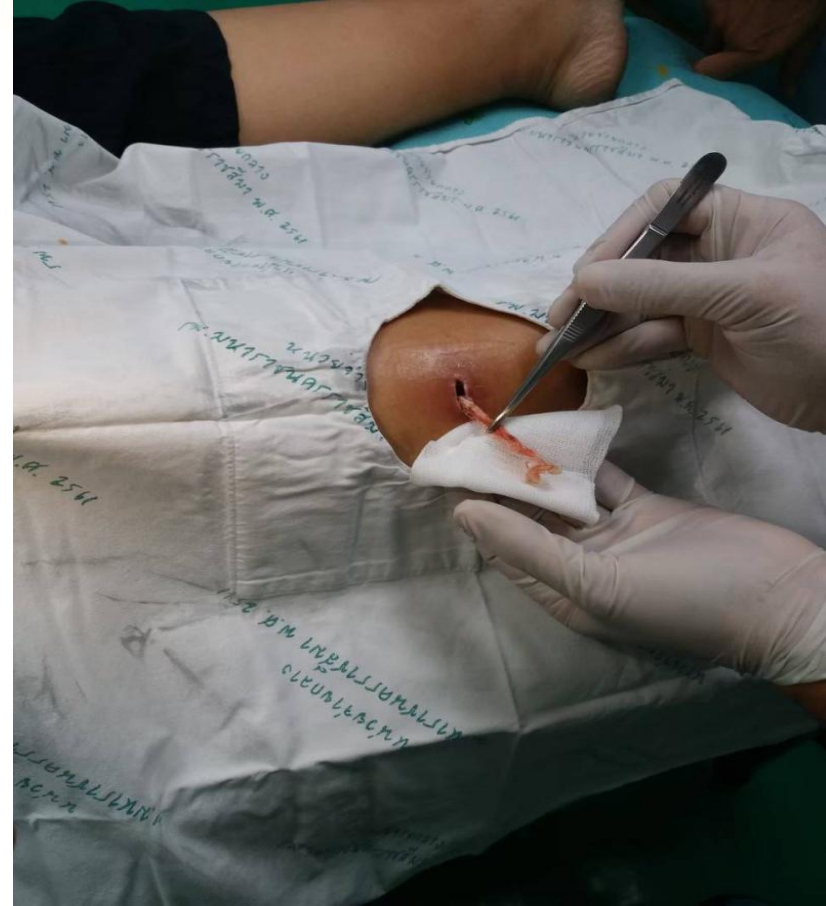
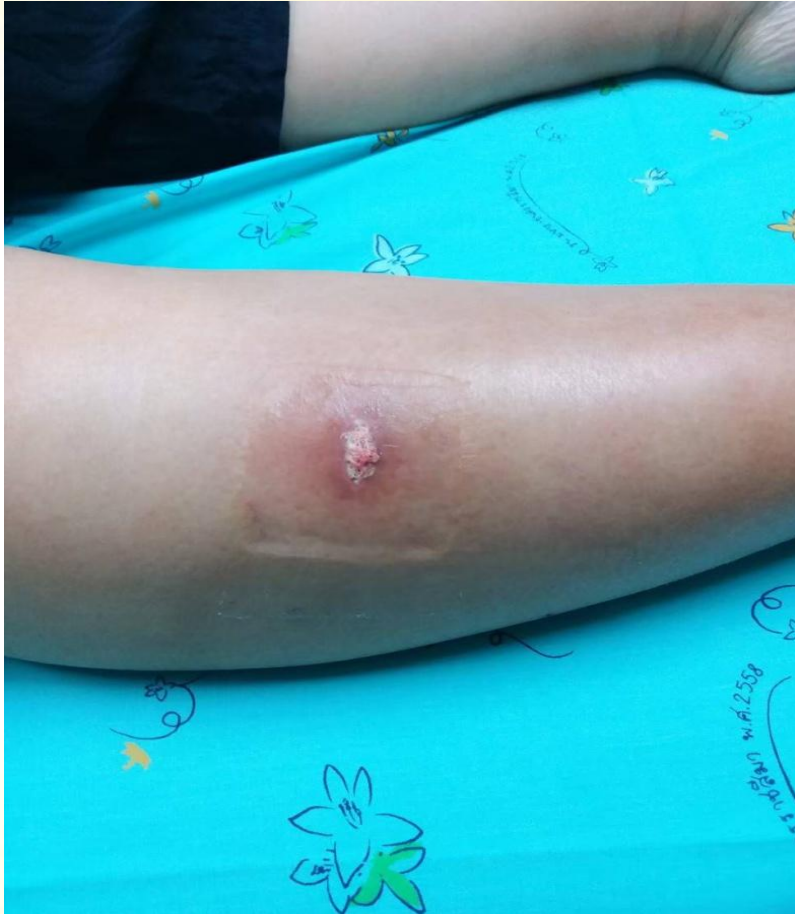
## กรณีศึกษา:

- หญิงไทย อายุ 53 ปี
- 2 วัน ก่อนมาโรงพยาบาล ด้วยถูกแมวกัดที่ขาด้านขวา ต่อมามีอาการปวดรอบแผลบวมแดง ปากแผลปิด
- Diagnosis :Cat Bite with wound infection
- วันที่ 4 ตุลาคม 2563
- ปรึกษาศูนย์ความเป็นเลิศทางการแพทย์โรงพยาบาลออสโตมีและการดูแลแผล หลังประเมินแผลส่งพบแพทย์เฉพาะทางศัลยกรรมตกแต่ง เพื่อทำ Sharp debridement และให้ยาปฏิชีวนะ ฉีดวัคซีนป้องกันพิษสุนัขบ้าและวัคซีนป้องกันบาดทะยัก



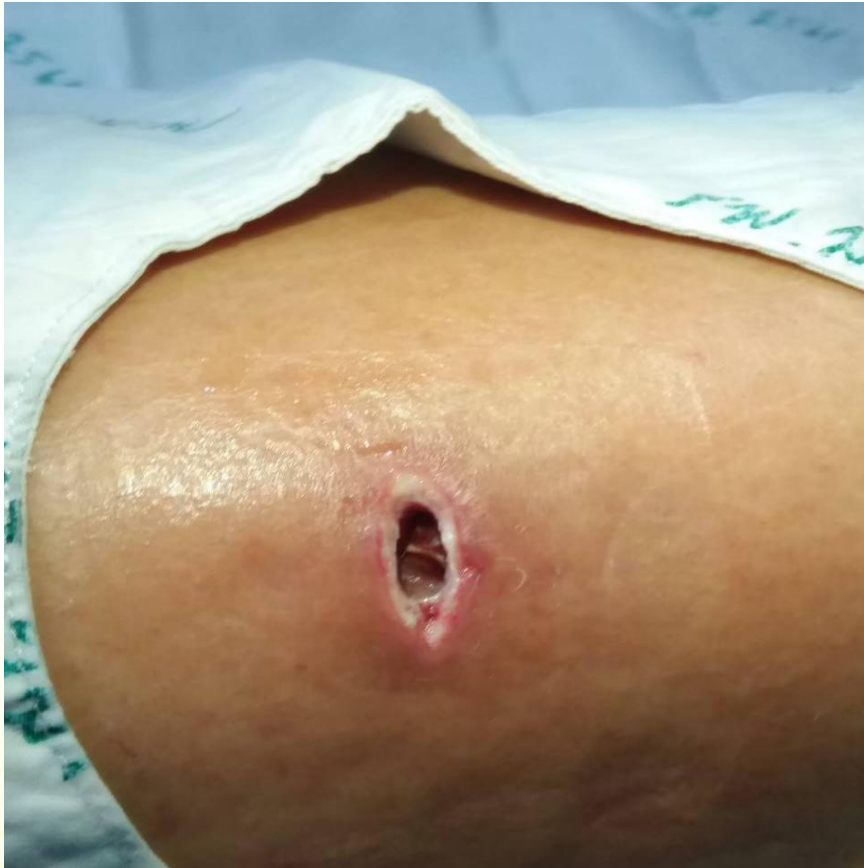# ประเมินแรกรับ







# ประเมินแผลครั้งที่ 2 หลัง Sharp debridement



## A:Wound assessment

ลักษณะแผล : Wound infection

Size: 2\*1 \*1.5 Cms.

Location: Right Leg

Shape: Oval

Wound bed: infection 100 %

Wound edge: Redness

Surrounding skin : Intact

Exudate: Heavy

Odor : None ,serous

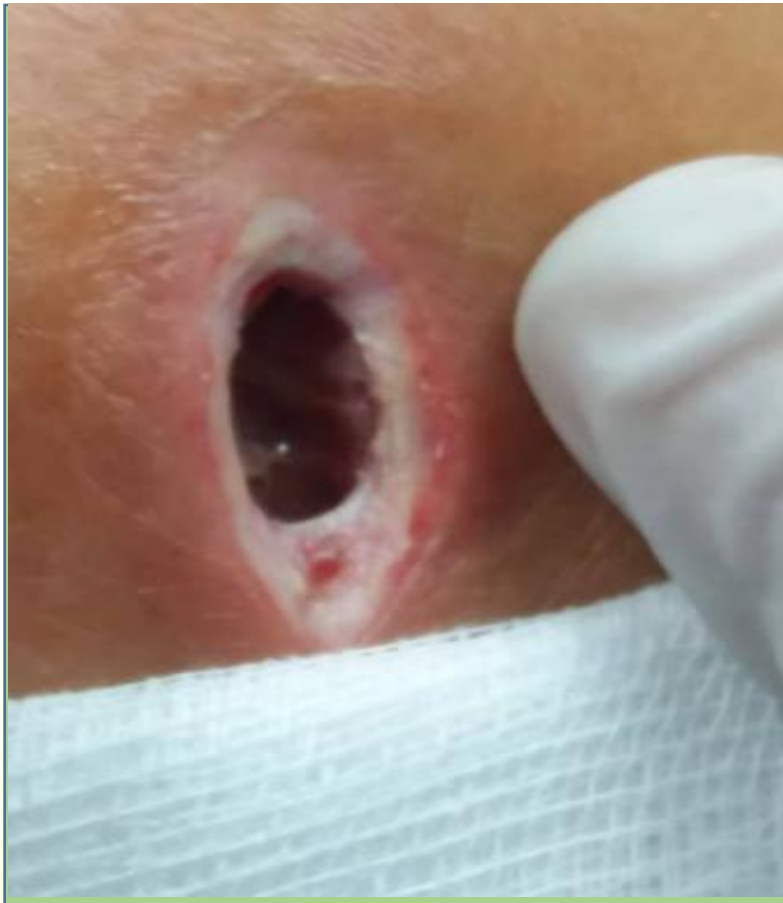Cleansing : betaine+polihexanide 15 min.

Soaking with Irrigate wound

Covering : Honing Hydro wondgel.



## ประเมินหลังทำแผล 6 สัปดาห์



ลักษณะแผล : Wound infection

Size: 2\*1 \*1.5 Cms.

Location: Right Leg

Shape: Oval

Wound bed: Granulation 80 % ,Slough 20 %

Wound edge: Redness ลดลง

Surrounding skin : Intact

Exudate: Moderate ,serous

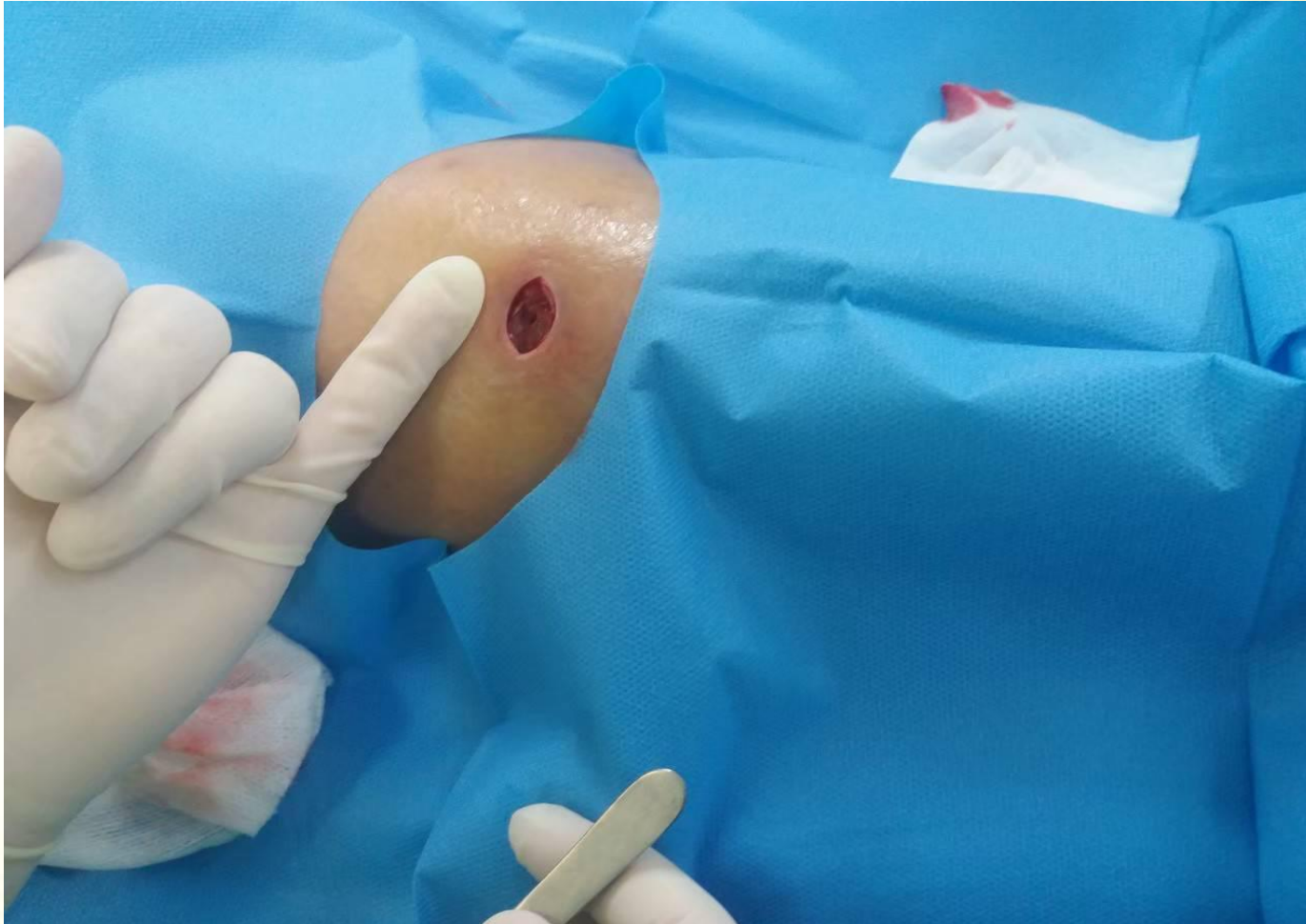Odor : None

Cleansing : betaine+polihexanide 15 min. Soaking  
with Irrigate wound

Covering : Honing Hydro wondgel.

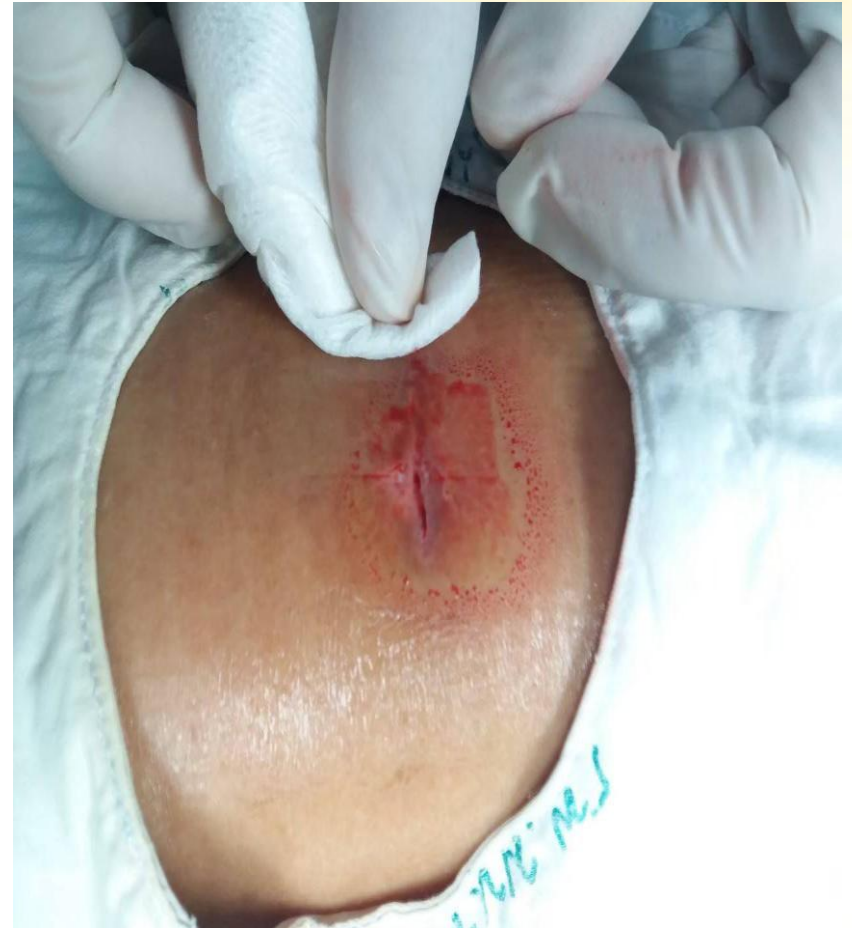
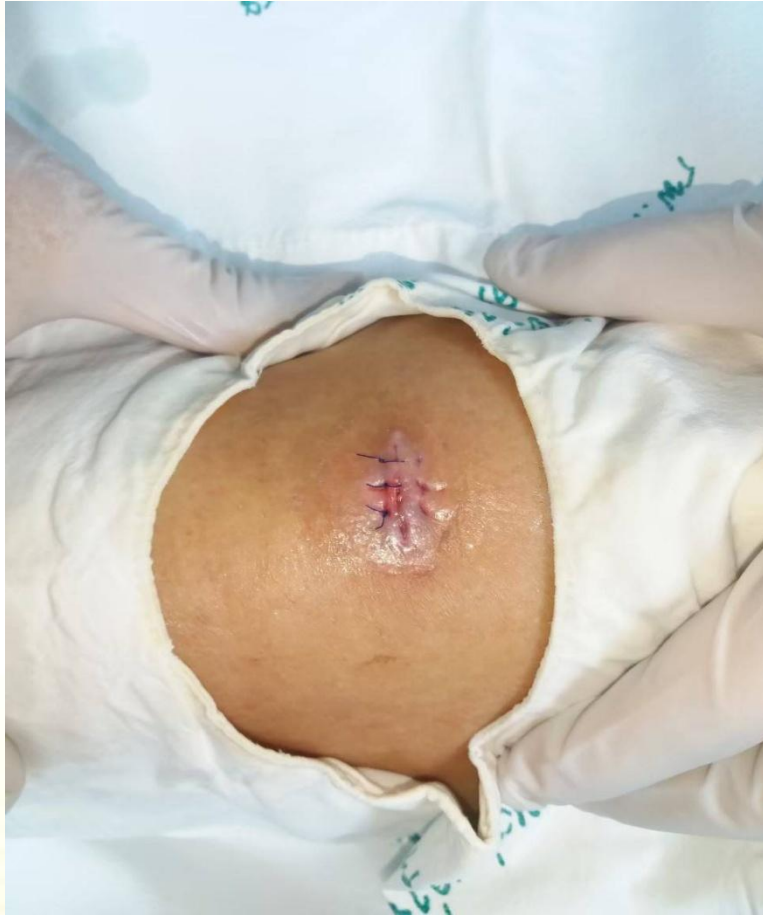
# เข้าห้องผ่าตัดเพื่อตกแต่งและเย็บแผล



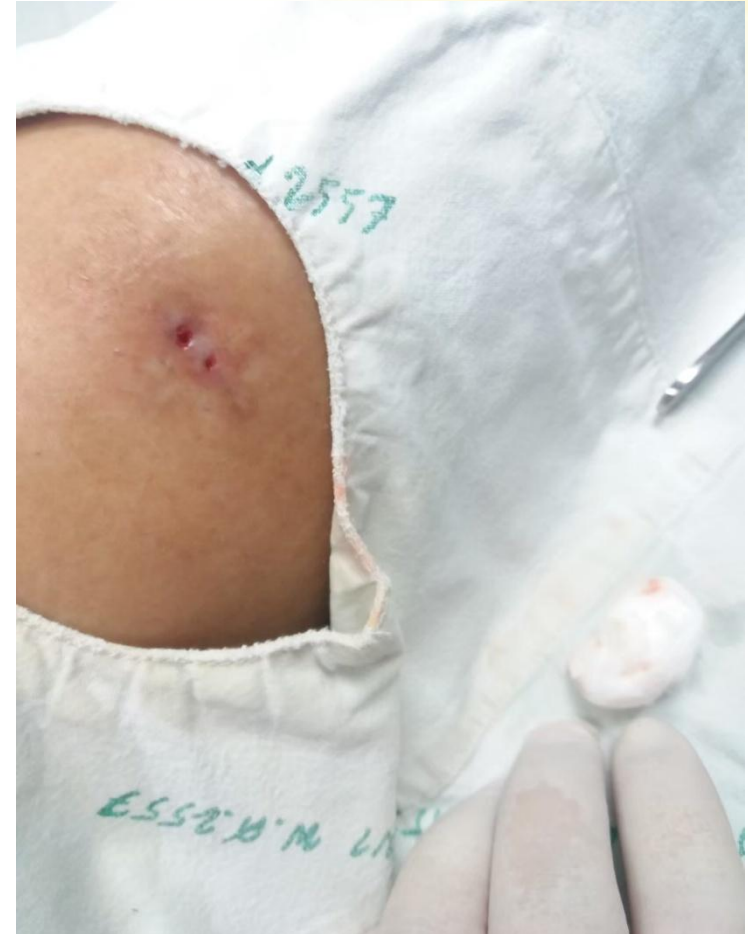
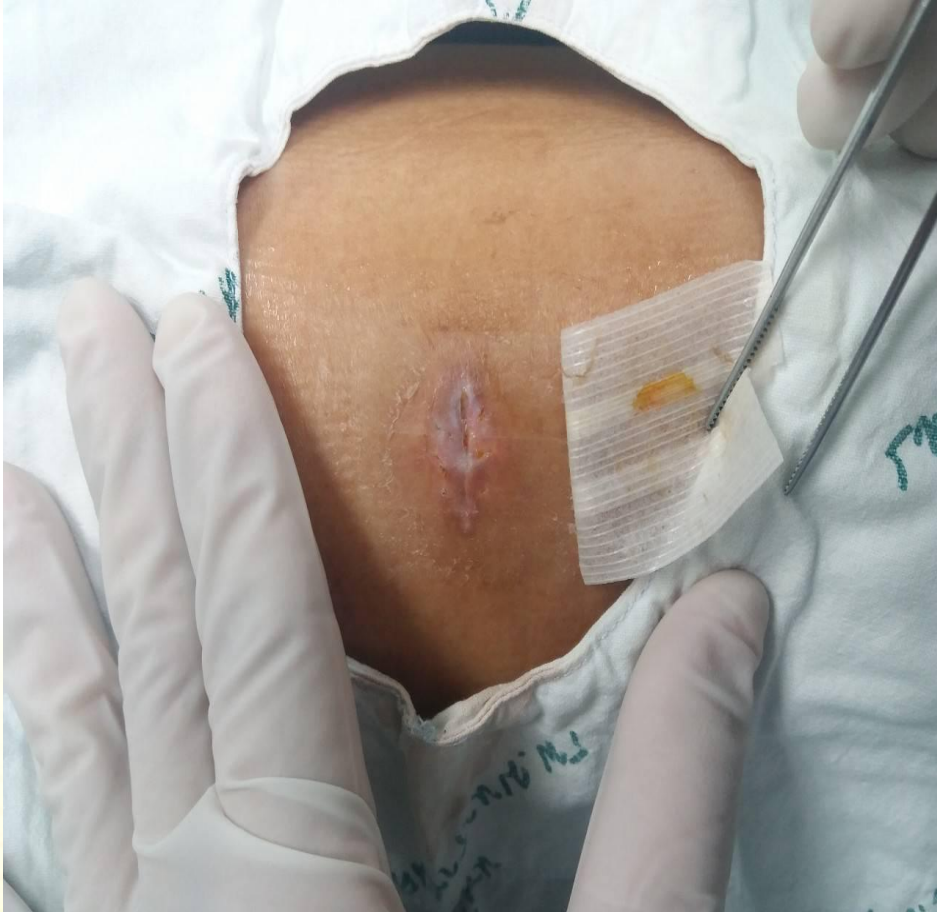
## หลังตกแต่งและเย็บแผล 2 เดือน แพทย์พิจารณาตัดไหม



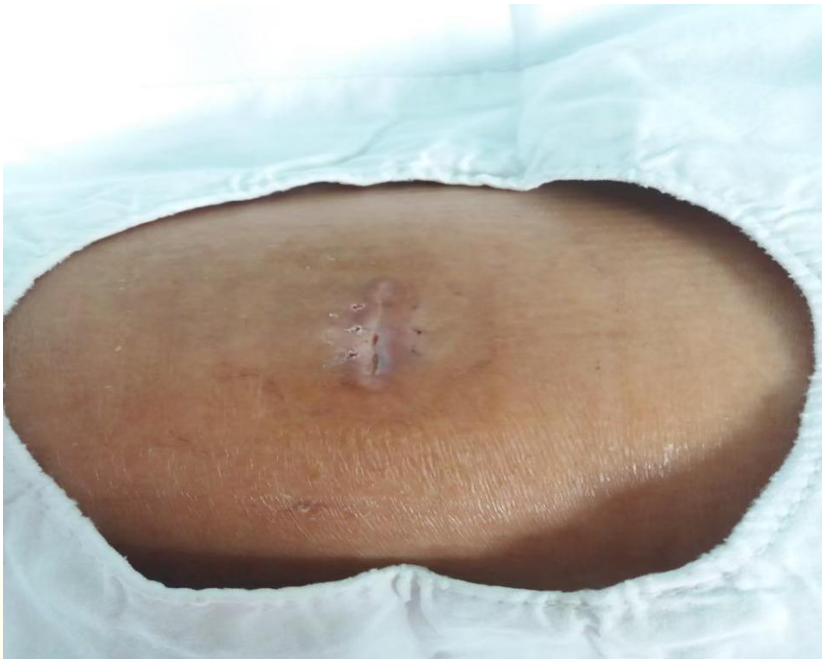

## แผลแยกหลังตัดไหม





## สรุปผลการดูแล



1. ระยะเวลารวม 16 สัปดาห์ โดยแบ่งเป็น
  - 1.1 Advance wound dressing  
เป็นเวลา 16 สัปดาห์
  - 1.2 Sharp debridementในห้องผ่าตัดใหญ่



## ความพึงพอใจของผู้ป่วยในการดูแลแผล

ผู้ป่วยมีความพึงพอใจในการดูแลแผลของพยาบาลประจำศูนย์ความเป็นเลิศทางการพยาบาลออสโตมีและการดูแลแผล ในระดับดีมาก ในประเด็นดังต่อไปนี้

1. ไม่ต้องมีการทำแผลทุกวันเหมือนกับ Standard wound dressing
2. ใช้ระยะเวลาในการดูแลนาน กระบวนการหายของแผลหายช้า แต่ผู้ป่วยยินยอมที่จะทำแผลที่ศูนย์ฯ จนแผลหาย
3. ผู้ป่วยมีส่วนร่วมและตัดสินใจในการทำแผลแบบใช้ Inter Active Dressing และแบบ Bio Active Dressing



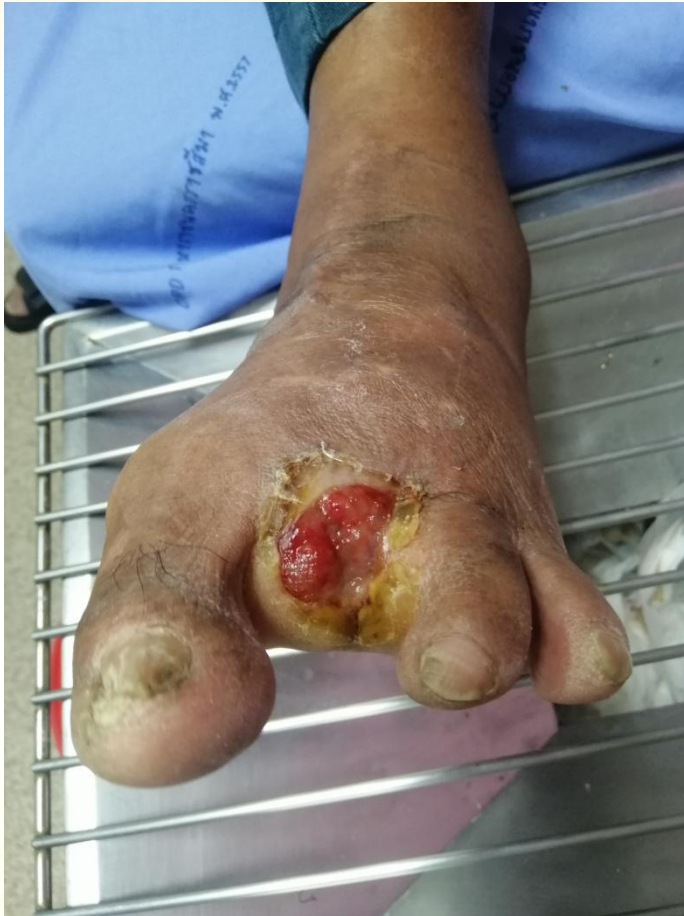## กรณีศึกษา:

- ชายไทย อายุ 62 ปี
- มาโรงพยาบาล :มีแผลบริเวณเท้าด้านซ้าย 4 เดือน
- Diagnosis :Lt DM foot
- วันที่ 19 ก.พ.2564
- โรคประจำตัว :DM with HT
- ทำแผลที่ศูนย์บริการใกล้บ้าน 4 เดือน แผลไม่ดีขึ้น แพทย์ส่งปรึกษาศูนย์ความเป็นเลิศทางการแพทย์โรงพยาบาลออสโตมีและการดูแลแผล รักษาประจำที่โรงพยาบาลมหาสารคาม ช่วงที่มีแผลเรื้อรัง แพทย์เจ้าของไข้พิจารณาทำ Excisional debridement 1 ครั้ง และทำแผลต่อเนื่อง 4 เดือน ไม่ดีขึ้น





# ประเมินแผลรับ



## A:Wound assessment

ลักษณะแผล : Wound infection

Size::1\*1.5\*0.3 cms.

Location: Infected DM foot c 3rd Amputation

Shape: Irregular

Wound bed: granulation tissue 90%, Expose subcutaneous, Yellow slough 10 %

Wound edge: Intact

Surrounding skin : Intact

Exudate: Moderate ,serous

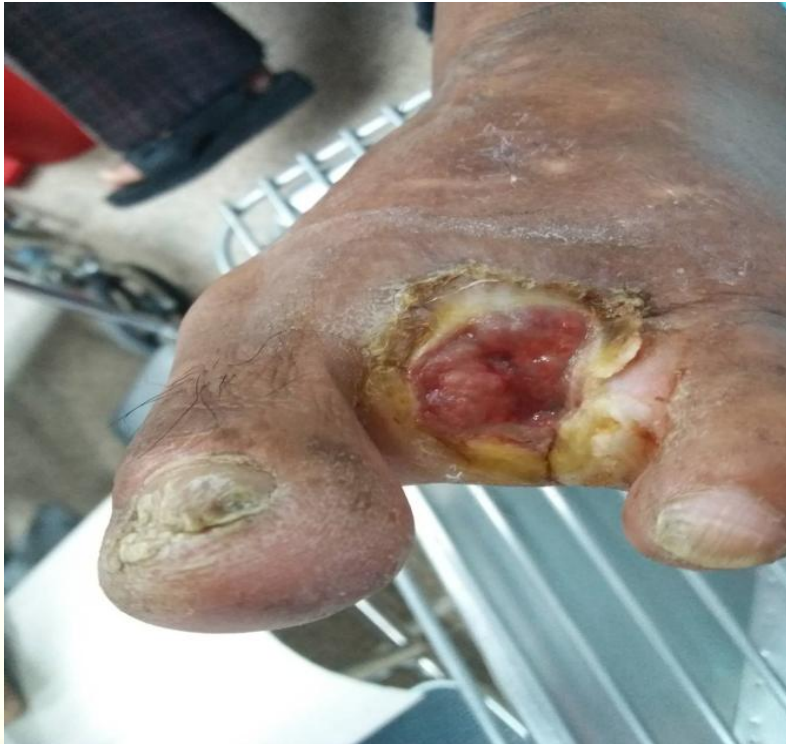Odor : None

Cleansing : : betaine+polihexanide 15 min

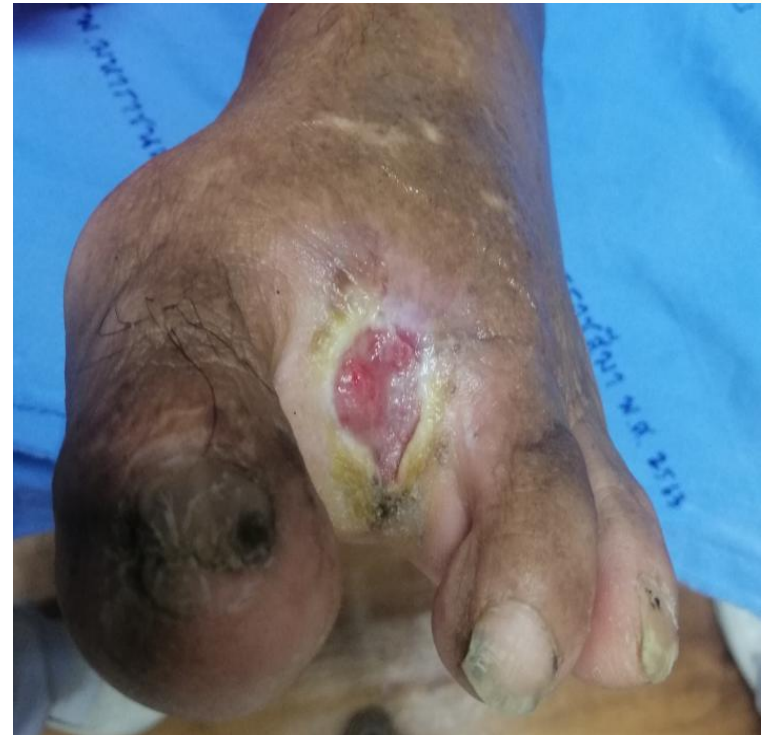Covering : Hydrofiber c :cilicone foam



## ประเมินแผลครั้งที่ 1

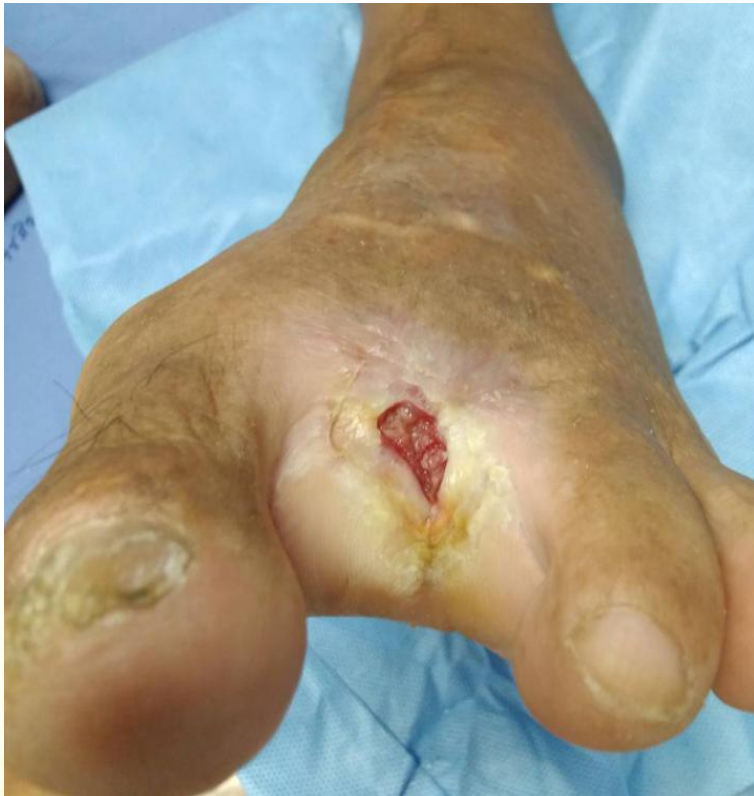

## ประเมินแผลครั้งที่ 2

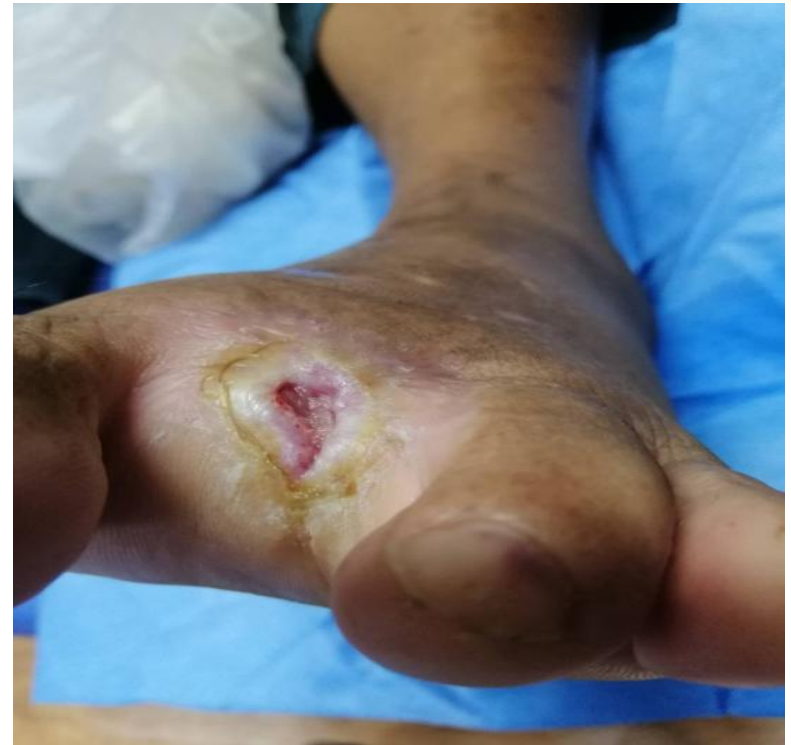



### ประเมินแผลครั้งที่ 3

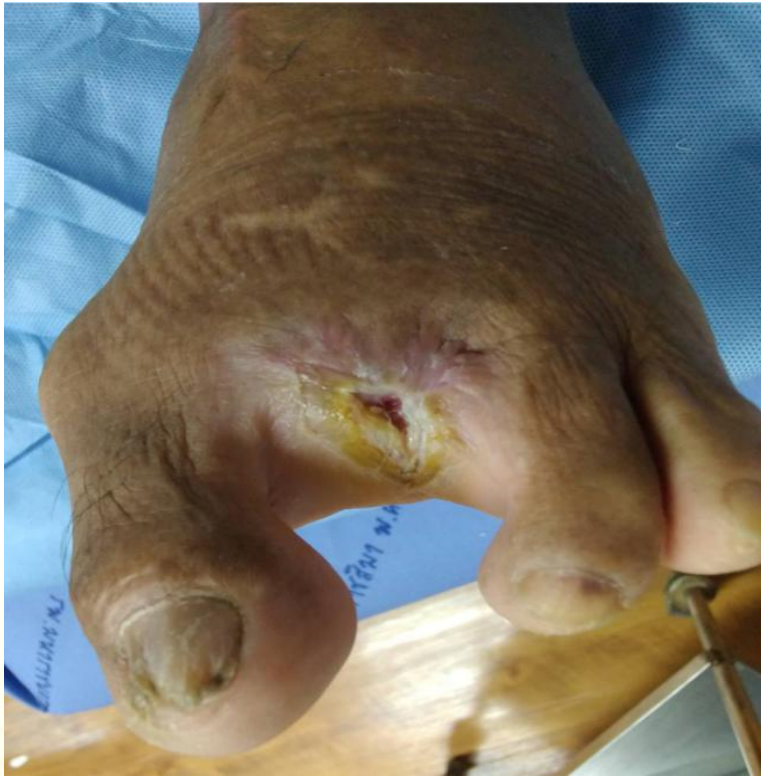

### ประเมินแผลครั้งที่ 4

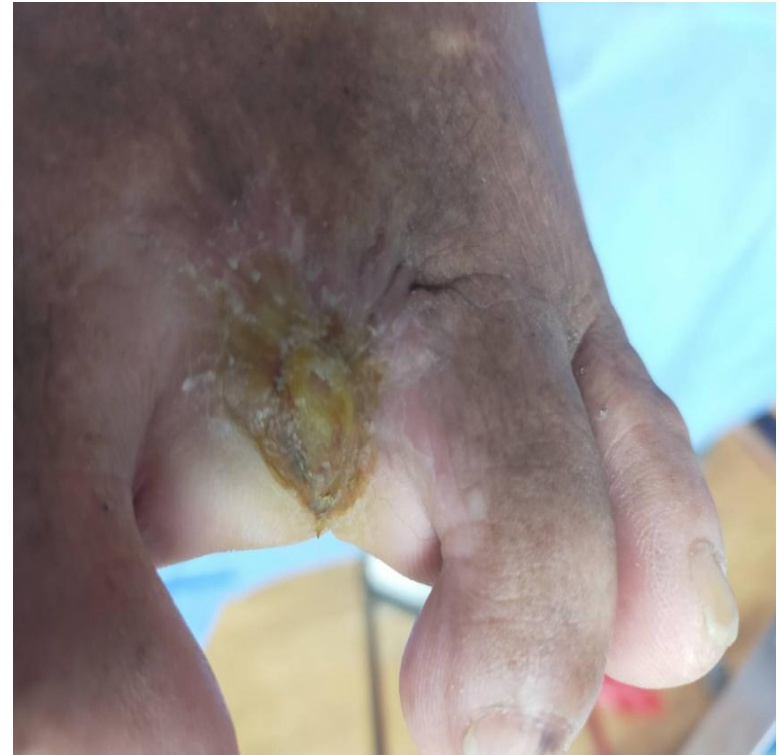



## ประเมินแผลครั้งที่ 5



## ประเมินแผลครั้งที่ 6



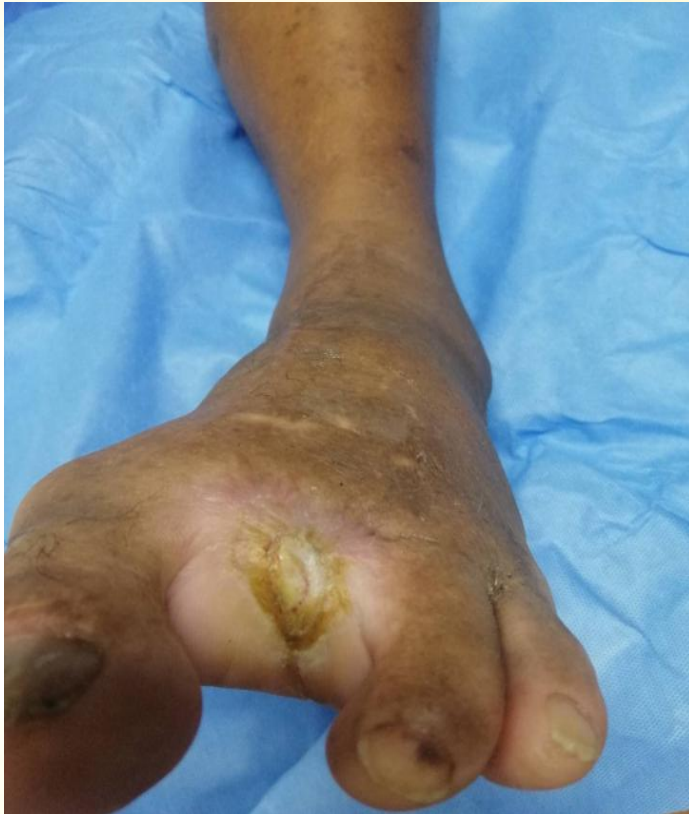

## สรุปผลการดูแล

### 1. ระยะเวลารวม 4 สัปดาห์ โดยแบ่งเป็น

1.1 Standard wound dressing เป็น  
เวลา 1 สัปดาห์ (Clear wound bed)

1.2 Advance wound dressing เป็น  
เวลา 3 สัปดาห์ โดยทำแผล 2 ครั้ง/สัปดาห์





## ความพึงพอใจของผู้ป่วยและญาติในการดูแลแผล

ผู้ป่วยและญาติมีความพึงพอใจในการดูแลแผลของพยาบาลประจำ ศูนย์ความเป็นเลิศทางการพยาบาลออสโตมีและการดูแลแผล ในระดับดีมาก ในประเด็นดังต่อไปนี้

1. ในสัปดาห์ที่ 1 ทำแผล Standard wound dressing
2. ในสัปดาห์ที่ 2 ทำแผลด้วย Advance wound dressing และ Sharp debridement กระบวนการหายของแผลดี และทำแผล 2 ครั้ง/สัปดาห์
3. ผู้ป่วยและญาติมีส่วนร่วมในการดูแลแผล และรู้สึกมั่นใจว่าแผลหาย และจะไม่เกิดซ้ำอีก



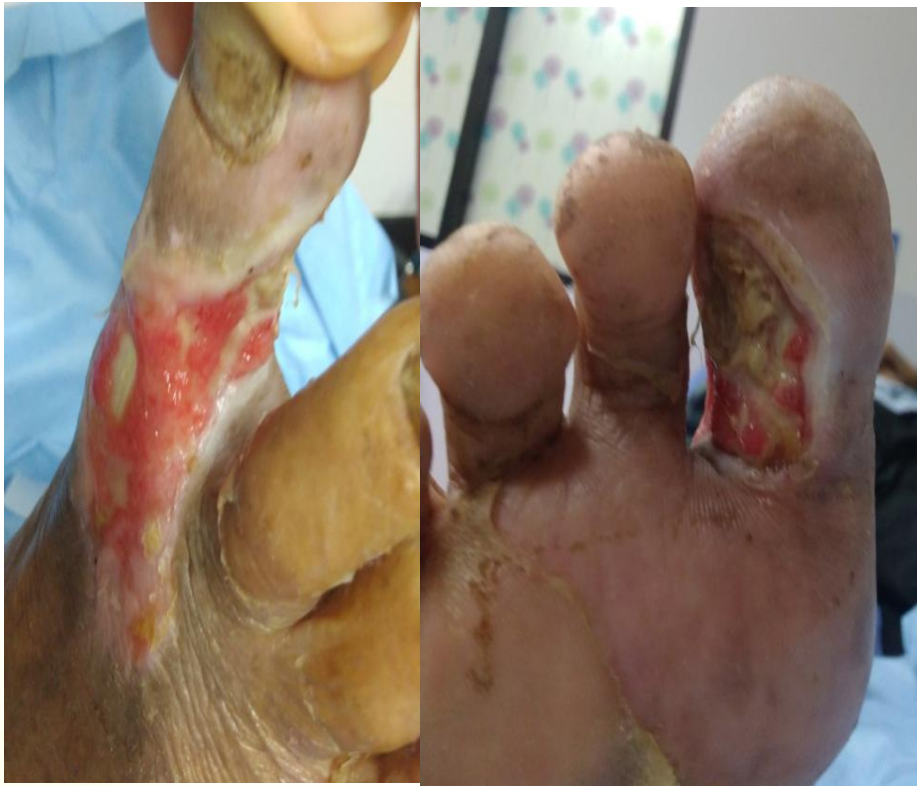## กรณีศึกษา:

- ชายไทย อายุ 87 ปี
- มาโรงพยาบาล :มีแผลบริเวณเท้าด้านขวา 1 เดือน
- Diagnosis :Infection wound Rt Foot
- วันที่ 19 ก.พ.2564
- โรคประจำตัว :DM with DLP รับยาประจำที่โรงพยาบาลมหาสารคาม
- ทำแผลที่ศูนย์บริการใกล้บ้าน 1 เดือน แผลไม่ดีขึ้น แพทย์ส่งปรึกษาศูนย์ความเป็นเลิศทางการพยาบาลออสโตนีและการดูแลแผล ช่วงที่มีแผลติดเชื้อ ได้เข้านอนโรงพยาบาล แพทย์เจ้าของไข้พิจารณาทำ Excisional debridement 1 ครั้ง และจำหน่ายออกจากโรงพยาบาล และให้ผู้ป่วยมาทำแผลต่อที่ศูนย์ฯ



# แรกรับ

## A:Wound assessment



ลักษณะแผล : Wound infection

Size::0.6\*1.3 cms.

Location: Right Leg

Shape: Irregular

Wound bed: granulation tissue 100%,

Wound edge: Intact

Surrounding skin : Intact

Exudate: Mild ,serous

Odor : None

Cleansing : : betaine+polihexanide 15 min

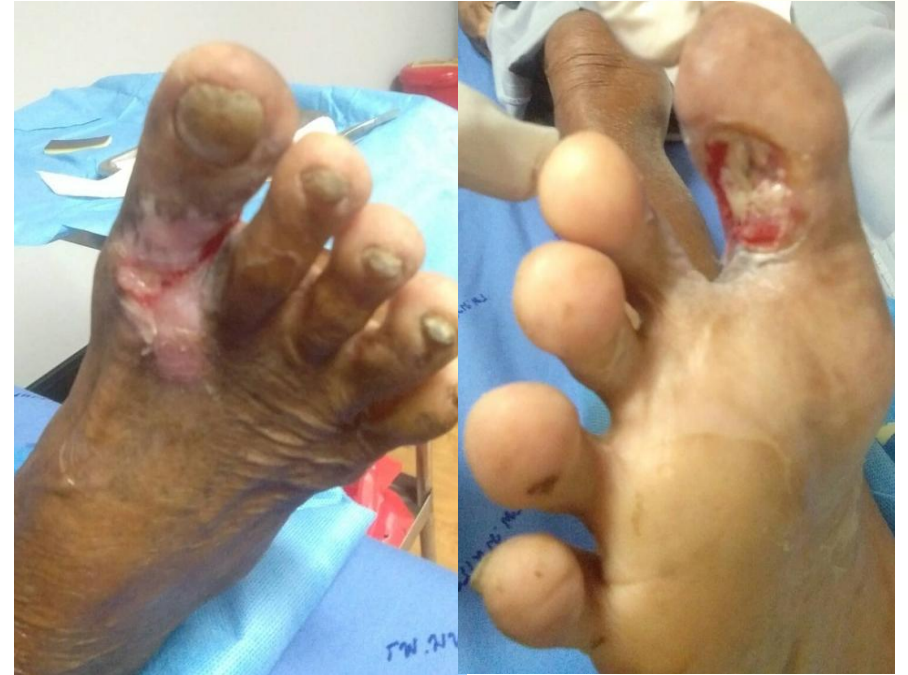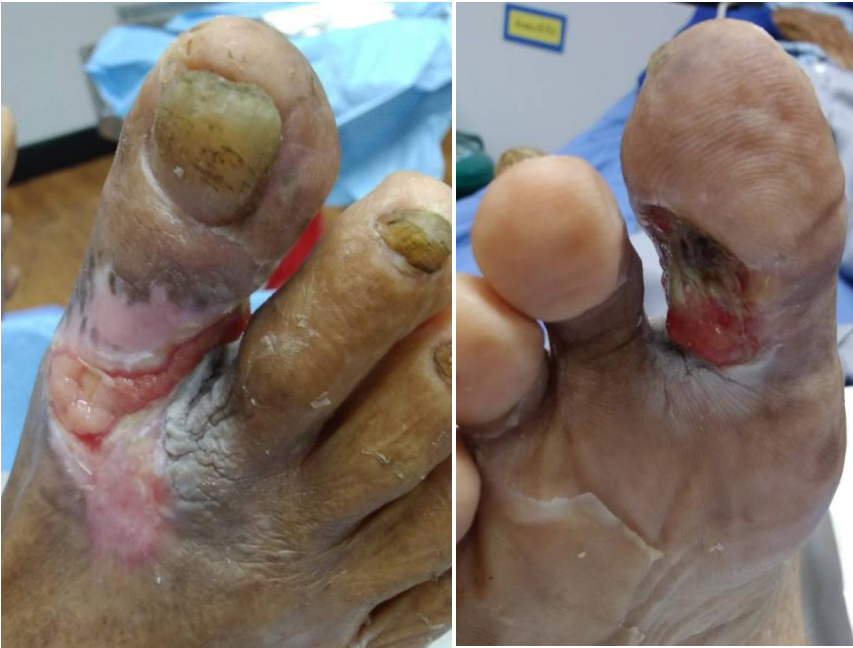Covering : Ionic foam dressing





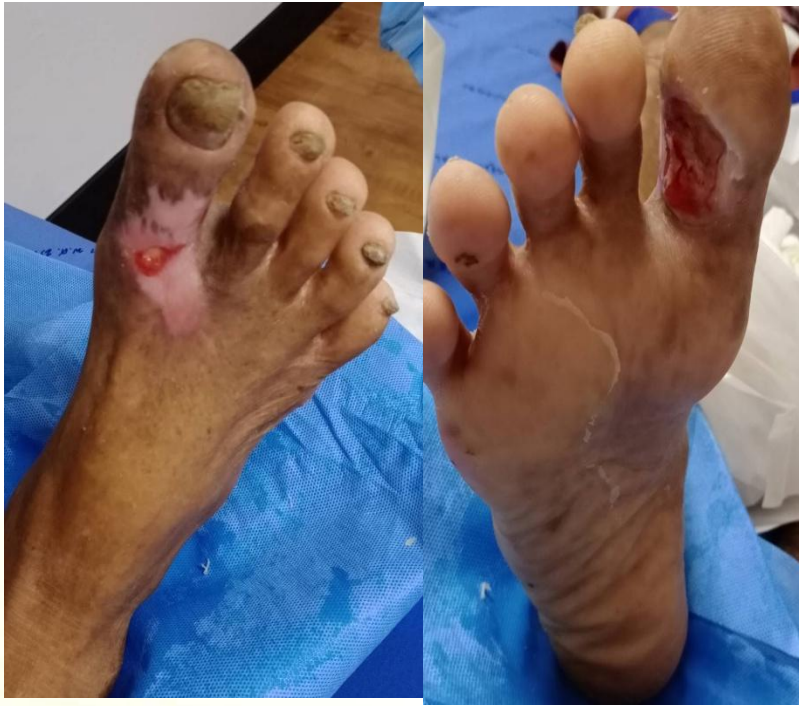## ประเมินแผลครั้งที่ 1

## ประเมินแผลครั้งที่ 2

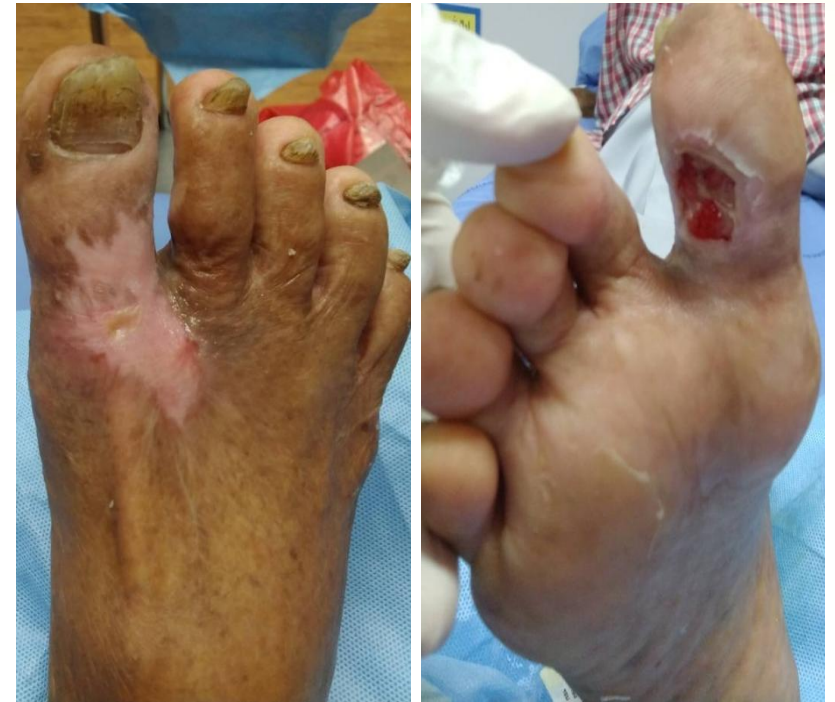



## ประเมินแผลครั้งที่ 3

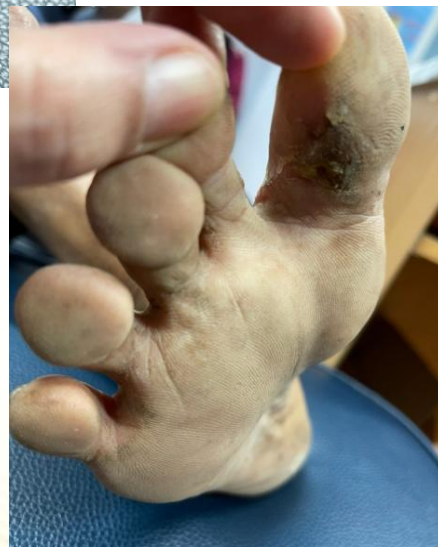
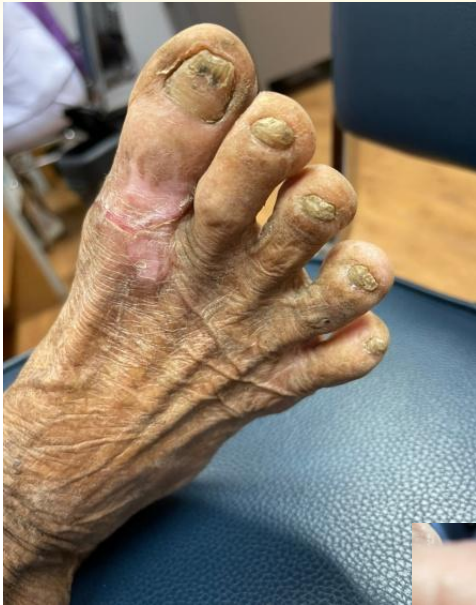
## ประเมินแผลครั้งที่ 4





## สรุปผลการดูแล



1. ระยะเวลารวม 12 สัปดาห์ โดยแบ่งเป็น
  - 1.1 Advance wound dressing เป็นเวลา 12 สัปดาห์ โดยทำแผล 2 ครั้ง/สัปดาห์
  - 1.2 Sharp debridement เป็นเวลา 12 สัปดาห์ โดยทำ 2 ครั้ง/สัปดาห์



ศูนย์ความเป็นเลิศทางการพยาบาลออสโตมีและการดูแลแผล  
(Center of Nursing Excellence on Ostomy and Wound care)



ขอบคุณค่ะ