



โรงพยาบาลวชิระภูเก็ต
VACHIRAPHUKET HOSPITAL

Case discussion on wound care

Diabetic Foot: Recurrent callus

พว.จันทิมา สินมณีรัตน์ **ET**

โรงพยาบาลวชิระภูเก็ต

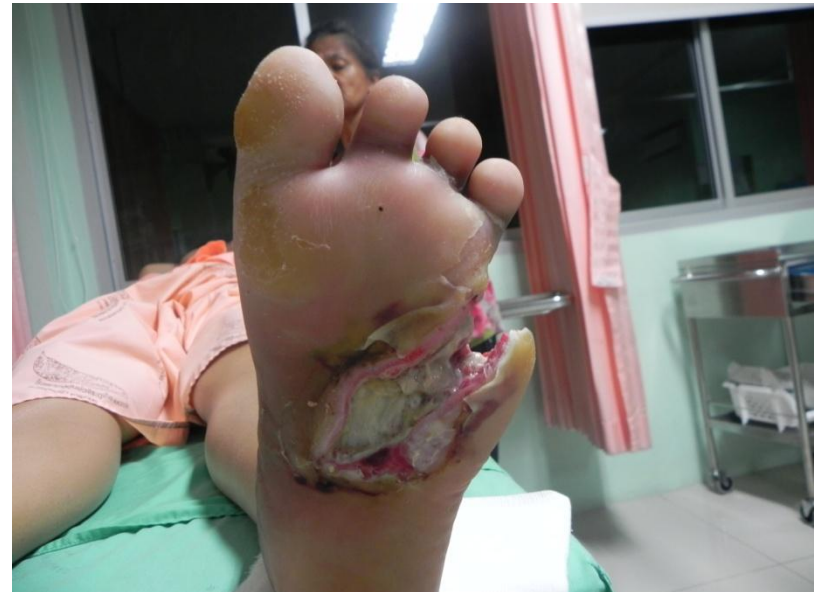
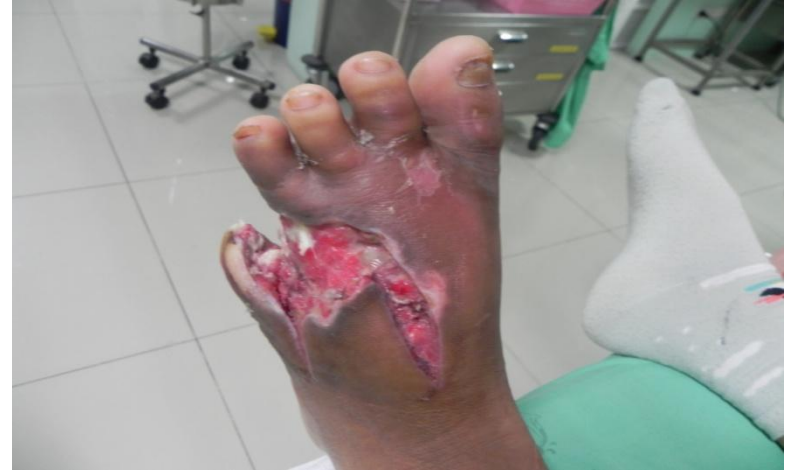
โรงพยาบาลวชิระภูเก็ต
VACHIRAPHUKET HOSPITAL

Patient Information

Case ที่ 1

- ผู้หญิงอายุ 32 ปี
- Refer จากรพ.....
- 2 อาทิตย์ก่อนเหยียบตะปูบริเวณฝ่าเท้า ทำแผลเองที่บ้านไม่ดีขึ้น
- 33 วัน อยู่รพ..... ไม่ดีขึ้น ขอมารักษาต่อที่ภูเก็ต
- **29 ต.ค. 61** หลังทำ Debridement

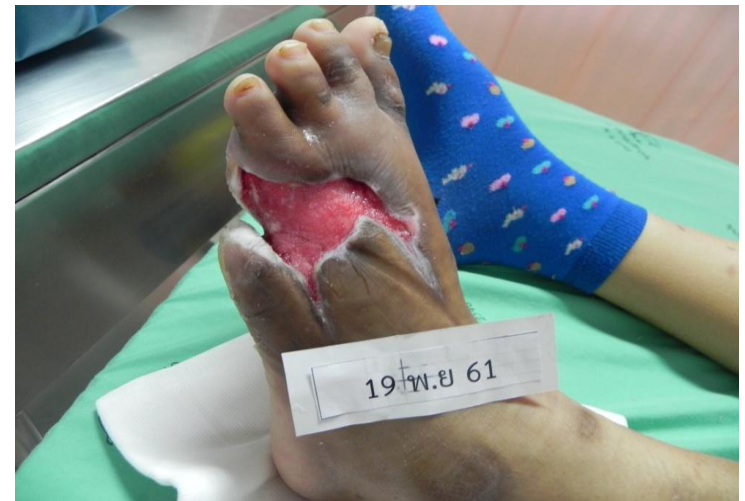
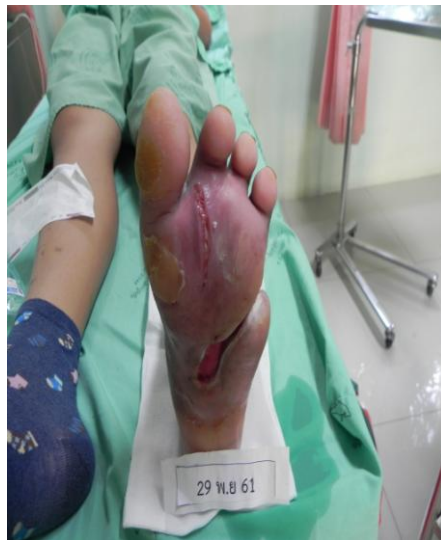
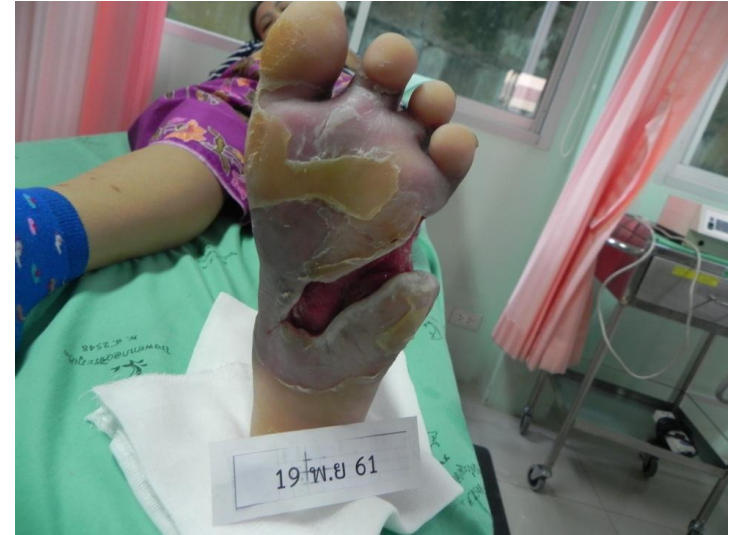

โรงพยาบาลวชิระภูเก็ต
VACHIRAPHUKET HOSPITAL

Patient Information

- 29 พ.ย. 61 ฝ่าเท้าบวมแดง มีหนอง
ส่งพบแพทย์ เพื่อทำ
Debridement อีกครั้ง
- 5 มี.ค. 62 หาย (4 เดือน)



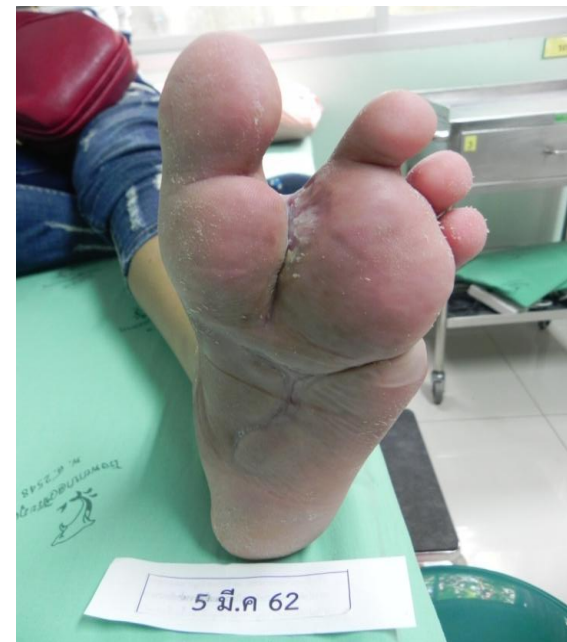
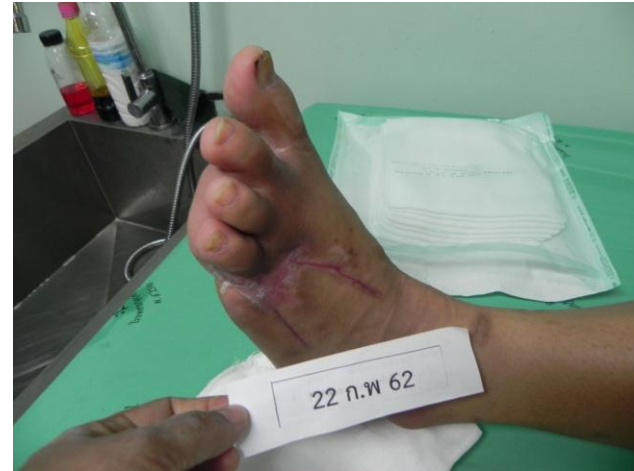
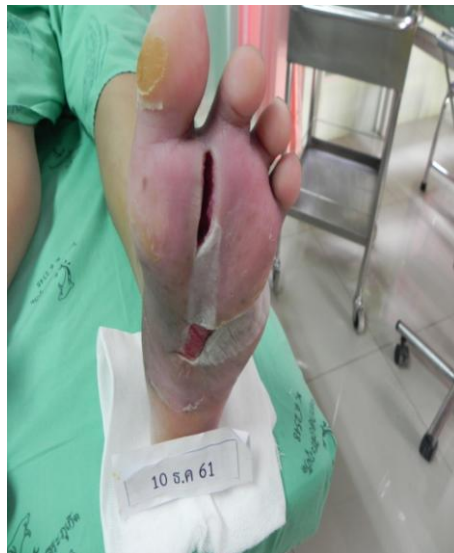โรงพยาบาลวชิระภูเก็ต
VACHIRAPHUKET HOSPITAL

Treatment

- ต่อ Vacuum dressing 20 ครั้ง
- Apply Hydrofiber และ Foams ร่วมกับ เน้นย้ำเรื่องการ

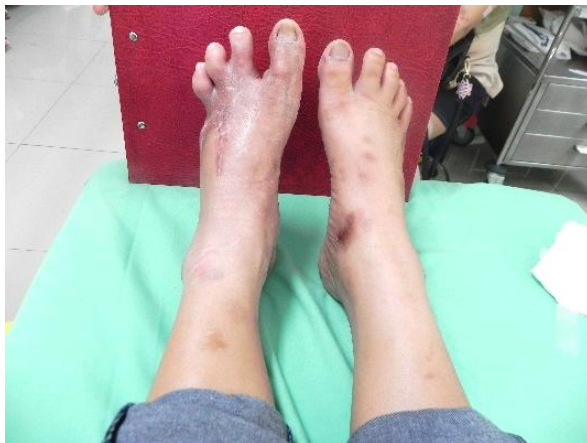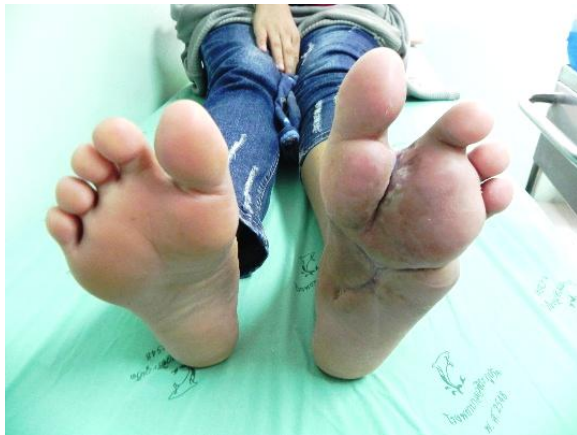Off-weight the foot/ulcer





โรงพยาบาลวชิระภูเก็ต
VACHIRAPHUKET HOSPITAL

Treatment



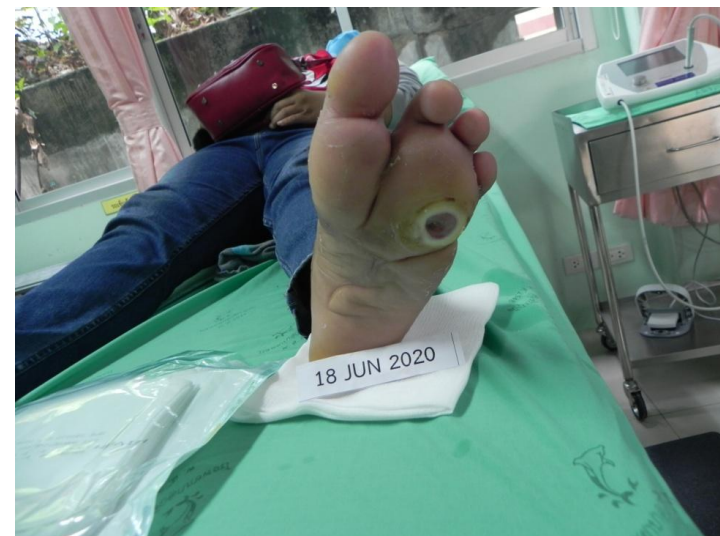
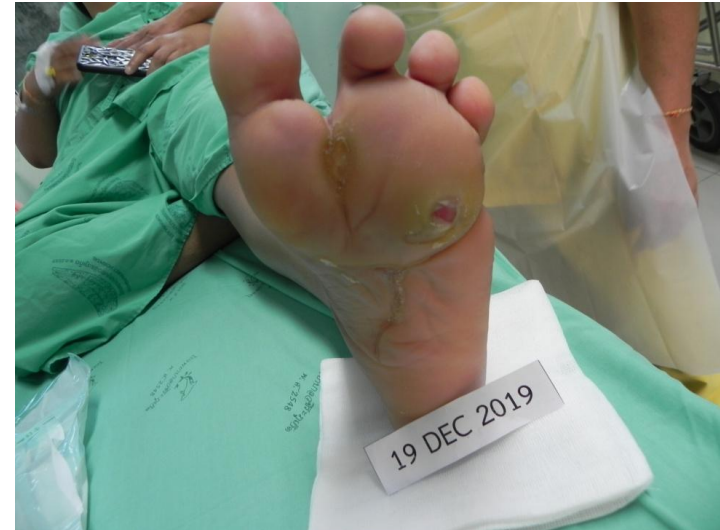
โรงพยาบาลวชิระภูเก็ต
VACHIRAPHUKET HOSPITAL

Patient Information

Recurrent

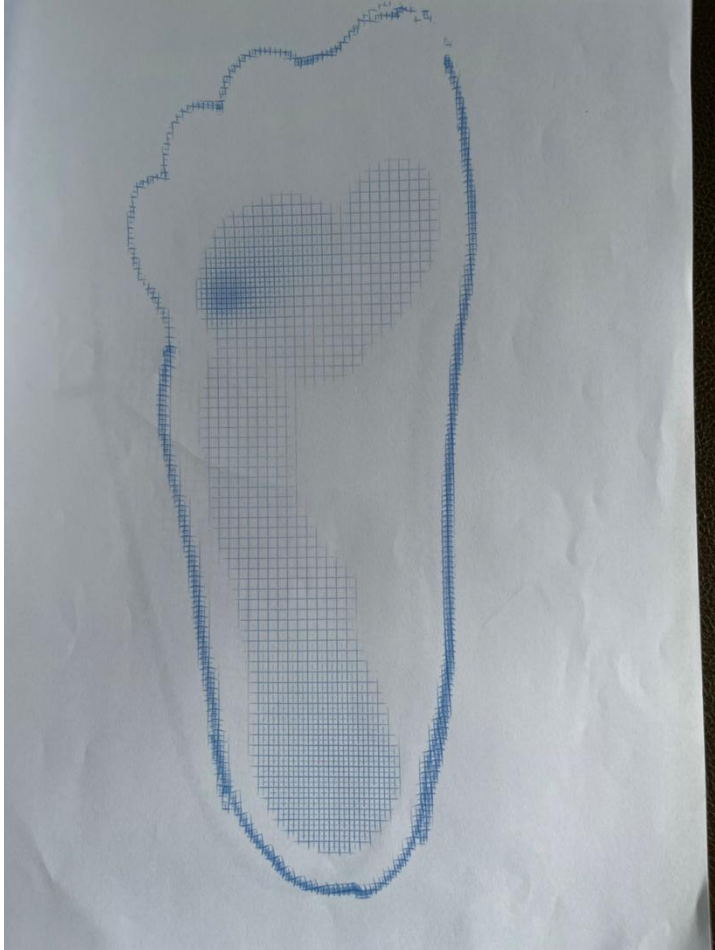
- 19 ธ.ค 62
- 18 มิ.ย 63





โรงพยาบาลวชิระภูเก็ต
VACHIRAPHUKET HOSPITAL

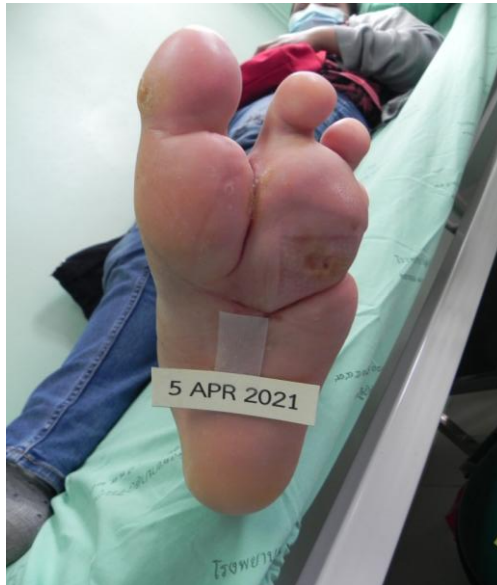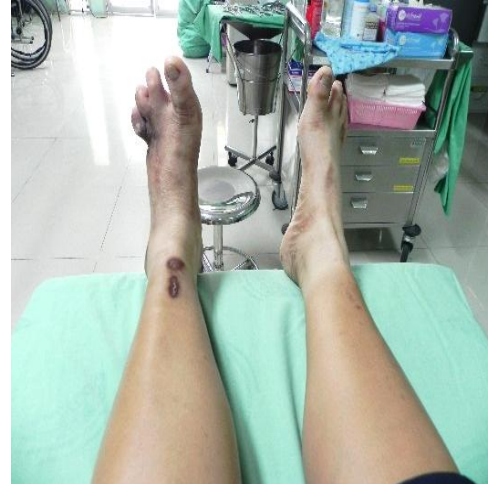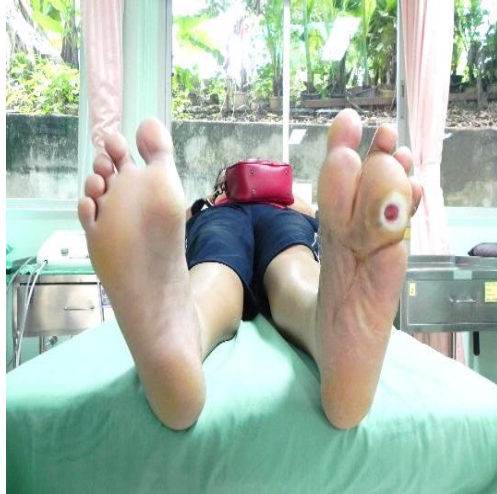Treatment





โรงพยาบาลวชิระภูเก็ต
VACHIRAPHUKET HOSPITAL

Treatment



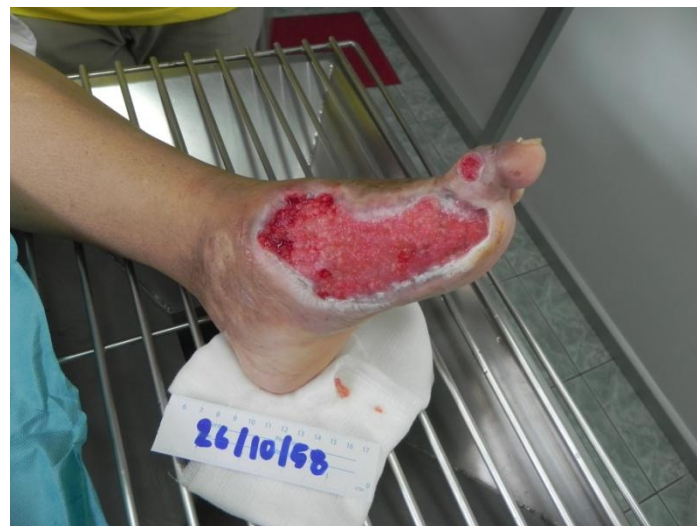
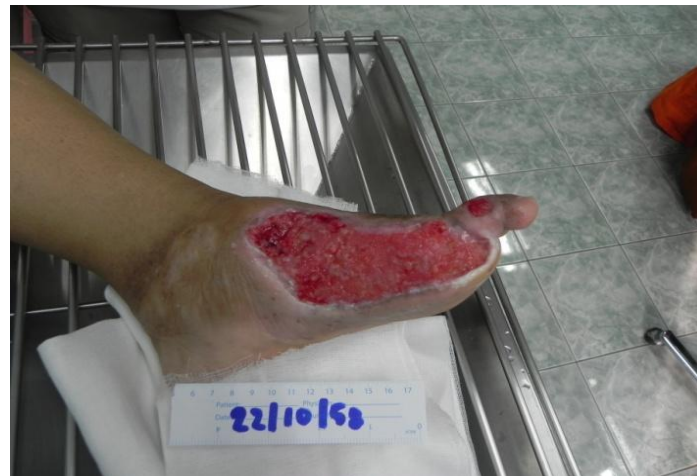
โรงพยาบาลวชิระภูเก็ต
VACHIRAPHUKET HOSPITAL

Patient Information

Case ที่ 2

- ผู้หญิงอายุ 59 ปี
- Refer จากรพ.....
- 1 อาทิตย์ก่อนเหยียบกระเบื้องบริเวณฝ่าเท้า ทำแผลเองที่บ้านไม่ดีขึ้น
- แพทย์ Plan BK Amputation ญาติขอการรักษาต่อที่รพ. วชิระภูเก็ต
- 3 ส.ค.58 ทำ Debridement
- 24 พ.ย. 58 STSG

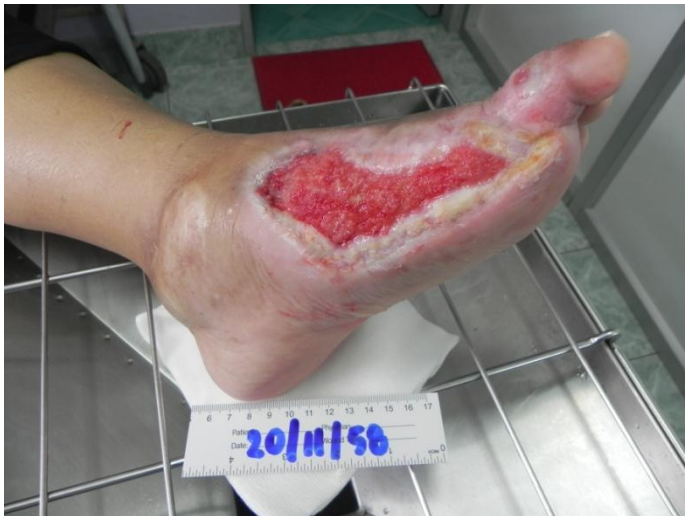
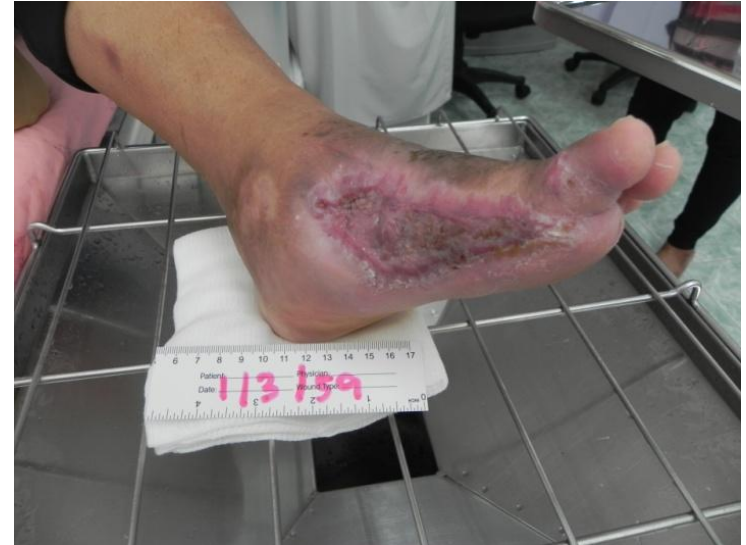


โรงพยาบาลวชิระภูเก็ต
VACHIRAPHUKET HOSPITAL

Treatment

- ต่อ Vacuum dressing
- Apply Hydrofiber และ Foams ร่วมกับ เน้นย้ำเรื่องการ Off-weight the foot/ulcer



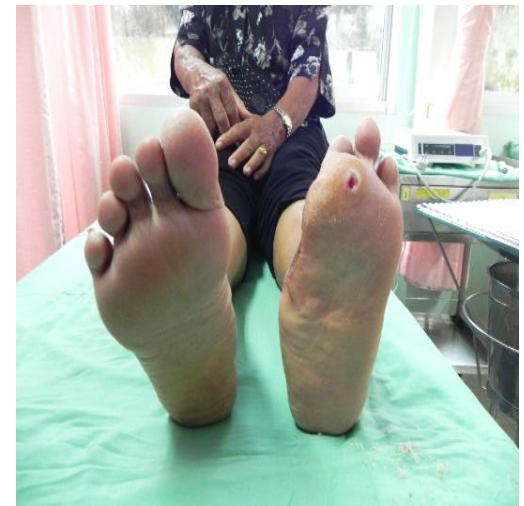
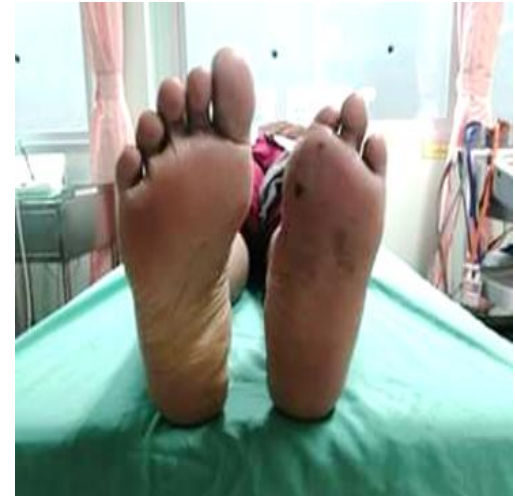
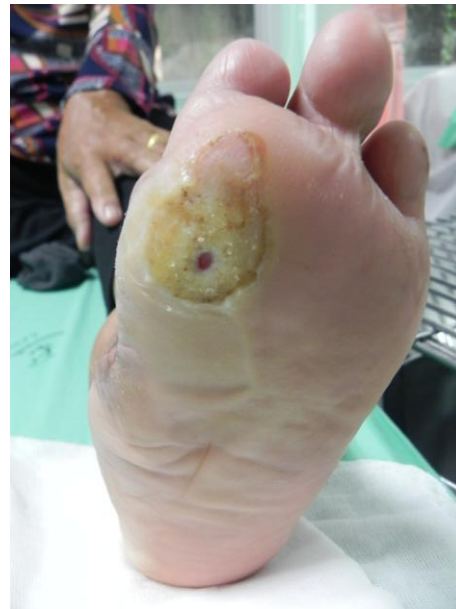โรงพยาบาลวชิระภูเก็ต
VACHIRAPHUKET HOSPITAL

Treatment

Recurrent

- 11 ก.ค. 60
- 12 ธ.ค. 60
- 8 มี.ค. 61
- 25 มิ.ย. 61
- 28 ธ.ค. 61
- 3 ก.ย. 62
- 14 ม.ค. 63
- 24 พ.ค. 64
- 28 ต.ค. 64

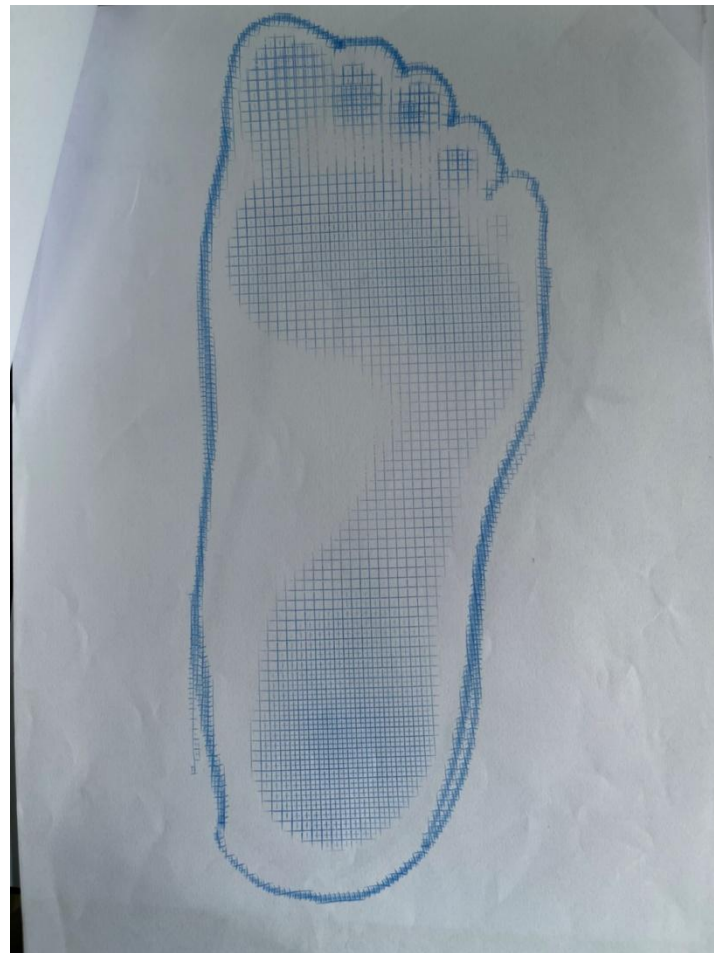
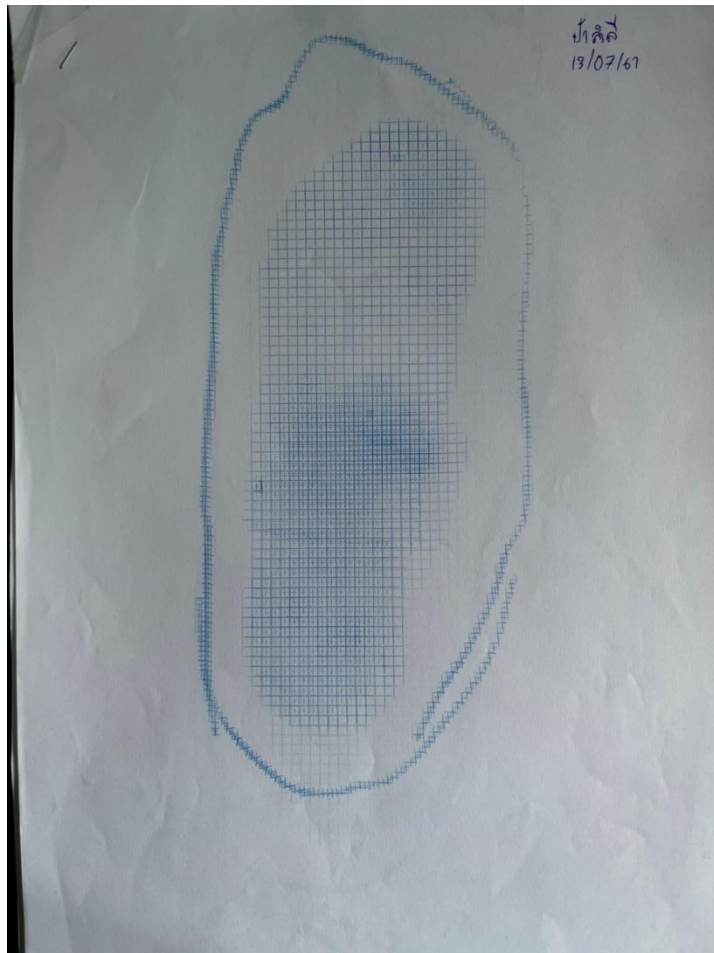


โรงพยาบาลวชิระภูเก็ต
VACHIRAPHUKET HOSPITAL

Treatment

ปี 2561





โรงพยาบาลวชิระภูเก็ต
VACHIRAPHUKET HOSPITAL

Treatment



