



FLUSH OR RETRACTED OF STOMA

HOW TO MANAGEMENT

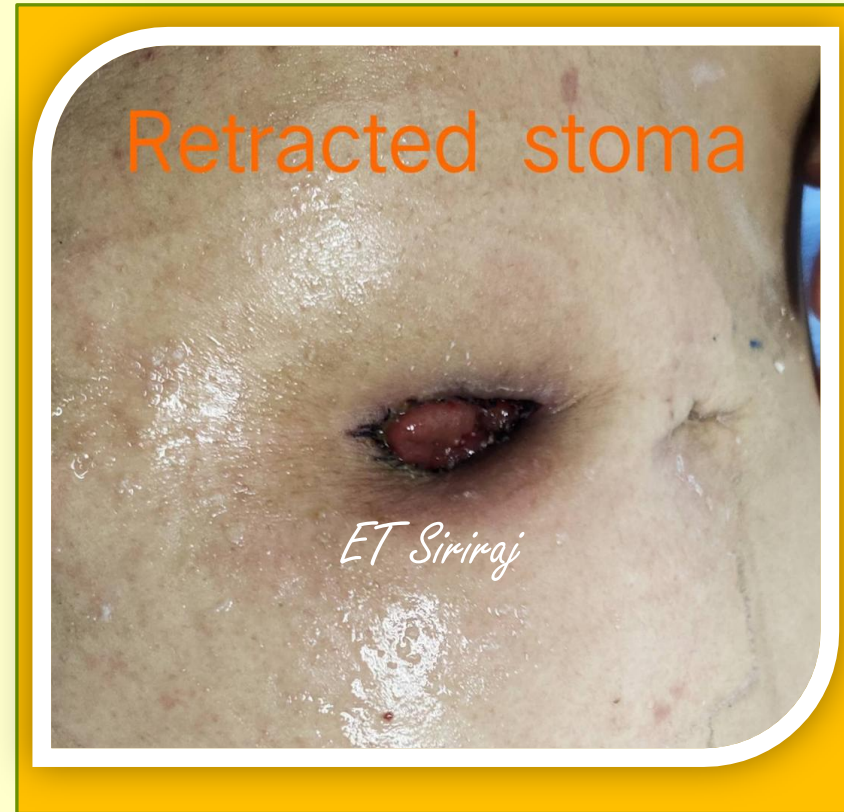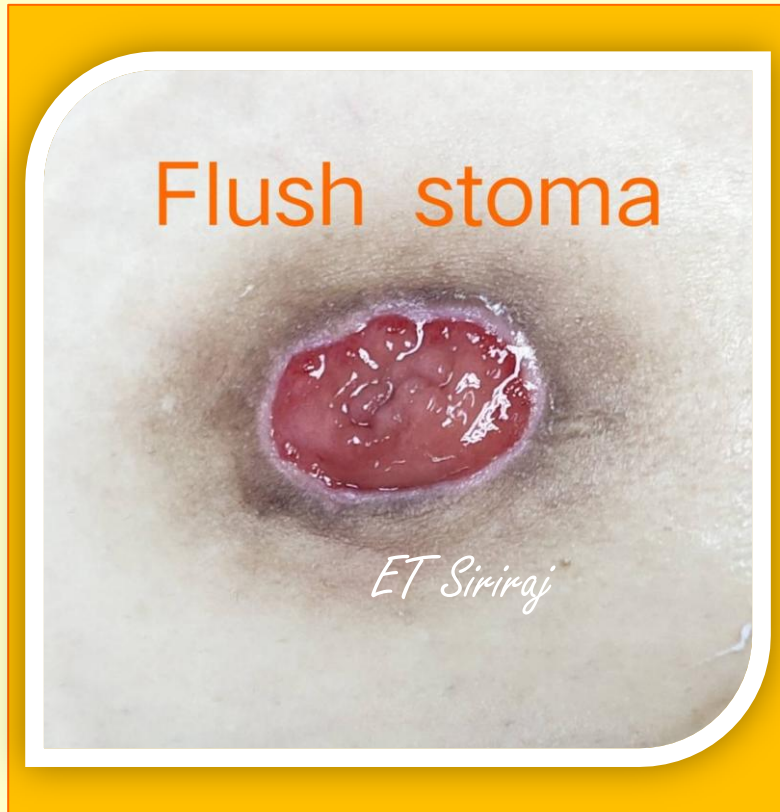พว.จิตติมา พีรัชัยเดโช NS,ET.Nurse

คลินิกออสโตมีและแผล

งานพัฒนาคุณภาพ ฝ่ายการพยาบาล รพ.ศิริราช



FLUSH OR RETRACTED OF STOMA





FLUSH STOMA

สาเหตุ

- พยาธิสภาพของโรค
- หลังผ่าตัดเกิดภาวะขาดเลือดมาเลี้ยงลำไส้ จนเกิดเนื้อเยื่อตายบริเวณเยื่ออุมวิวลำไส้ ทำให้ช่องเปิดเล็กลง
- เทคนิคในการผ่าตัด ในขณะที่ดึงลำไส้และการเย็บรอยต่อระหว่างผ่าตัด

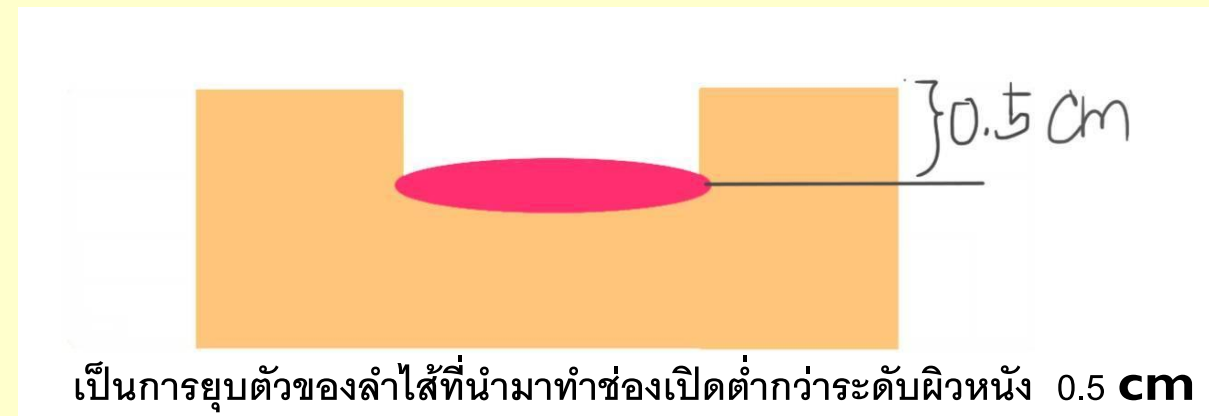
ความสูงของลำไส้เปิดอยู่ในระดับผิวหนัง



RETRACTED STOMA

สาเหตุ

- ไม่สามารถดึงส่วนที่จะทำช่องเปิดลำไส้ให้ยาวพอหรือมีความตึงมากทำให้เกิดขาดเลือดและเน่าตาย
- ผู้ป่วยอ้วนขึ้นทำให้ผนังหน้าท้องหนาขึ้น
- ค่าดัชนีมวลกายสูง (high body mass index)

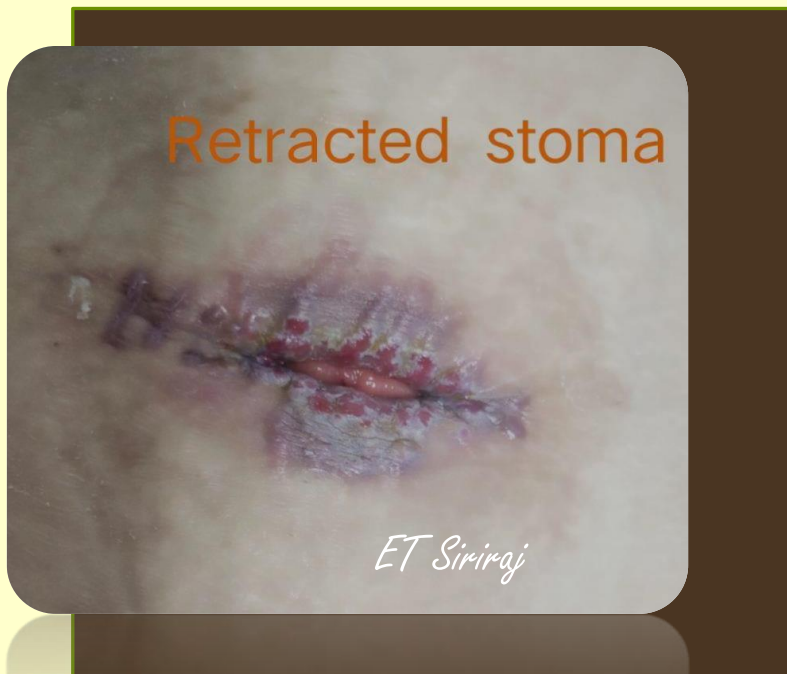



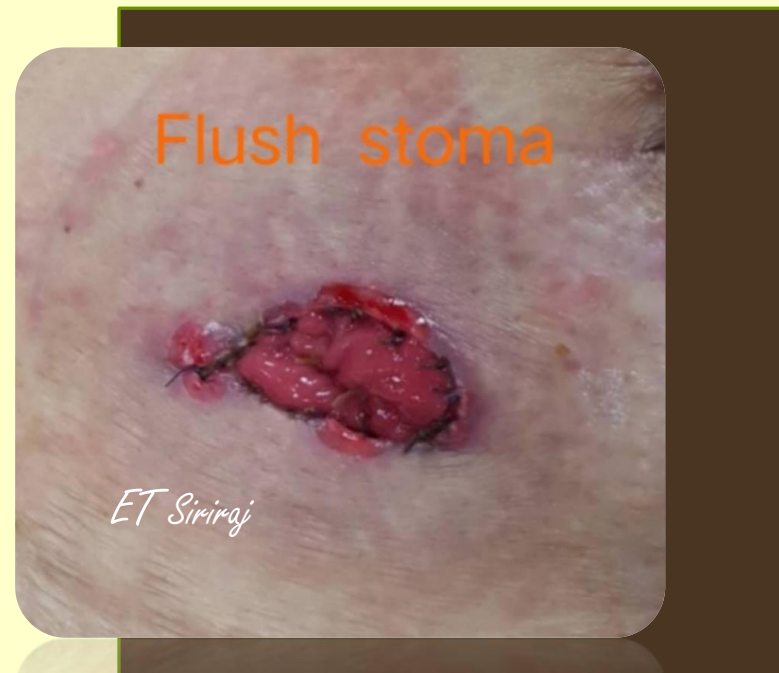PROBLEM

Peristomal skin lesion

Retracted stoma




Flush stoma





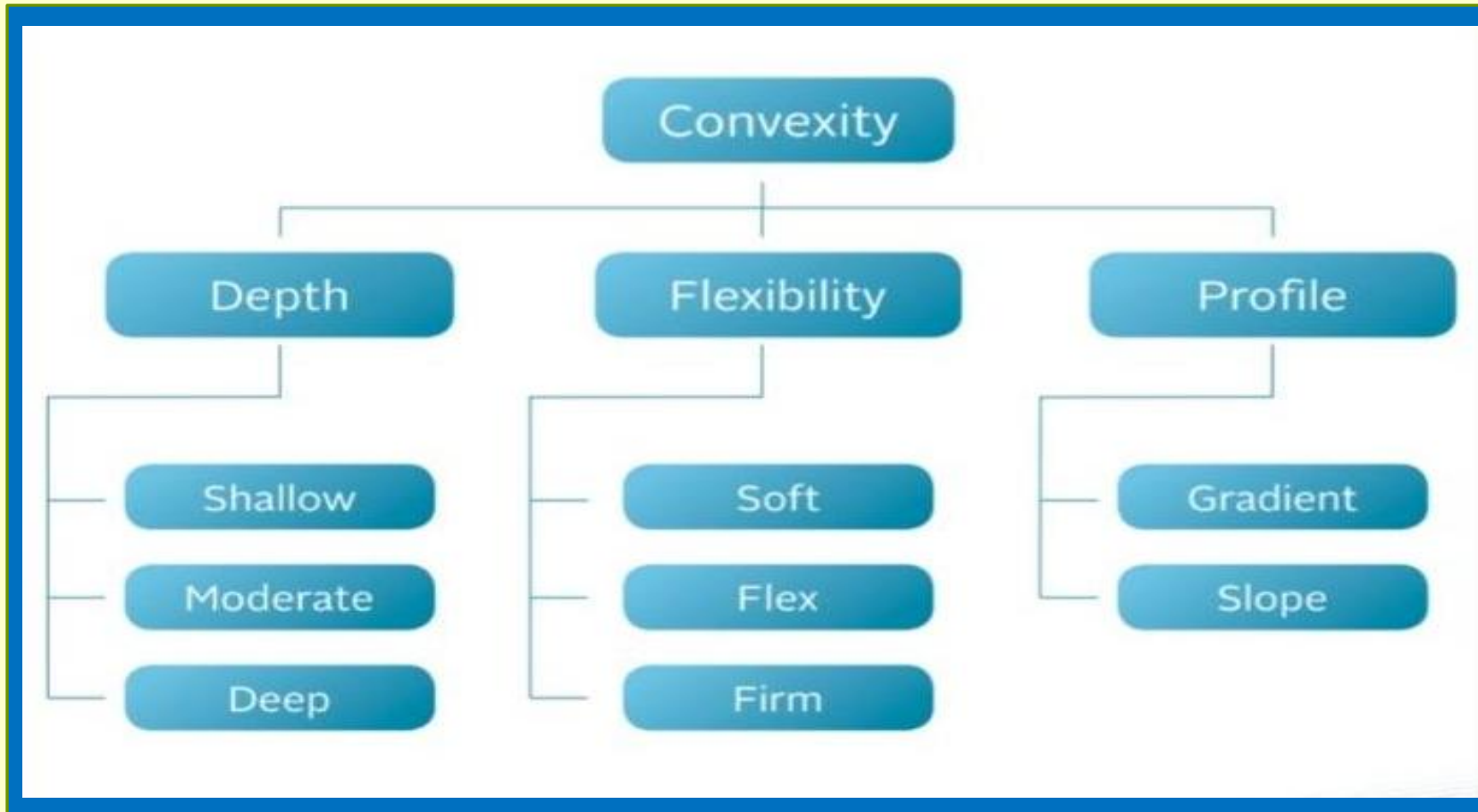
CONVEXITY

- แผ่นแปะที่มีความนูนโค้งออกด้านนอกของ face plate เพื่อทำให้เกิดแรงกดโดยตรงกับ Peristomal skin
- ส่งเสริมให้มีการปิดรอยรั่วที่ติระหว่าง ostomy pouching system กับผิวหนัง
- ระดับแรงกดขึ้นกับความลึกความแข็งและความลาดชันของ convex skin barrier





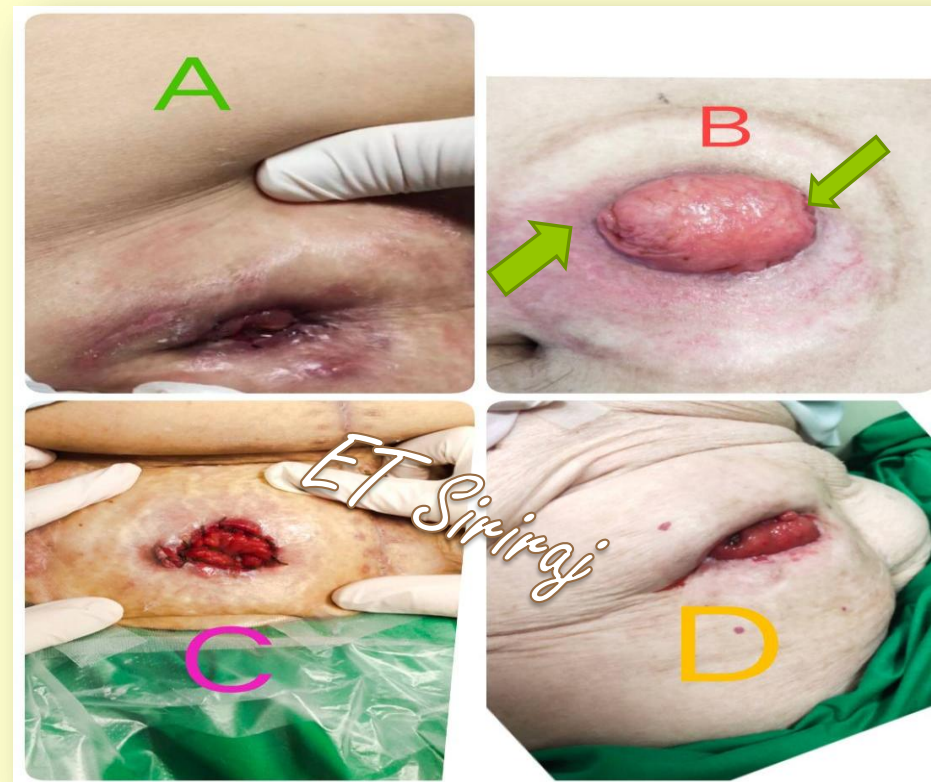
คุณลักษณะ CONVEXITY





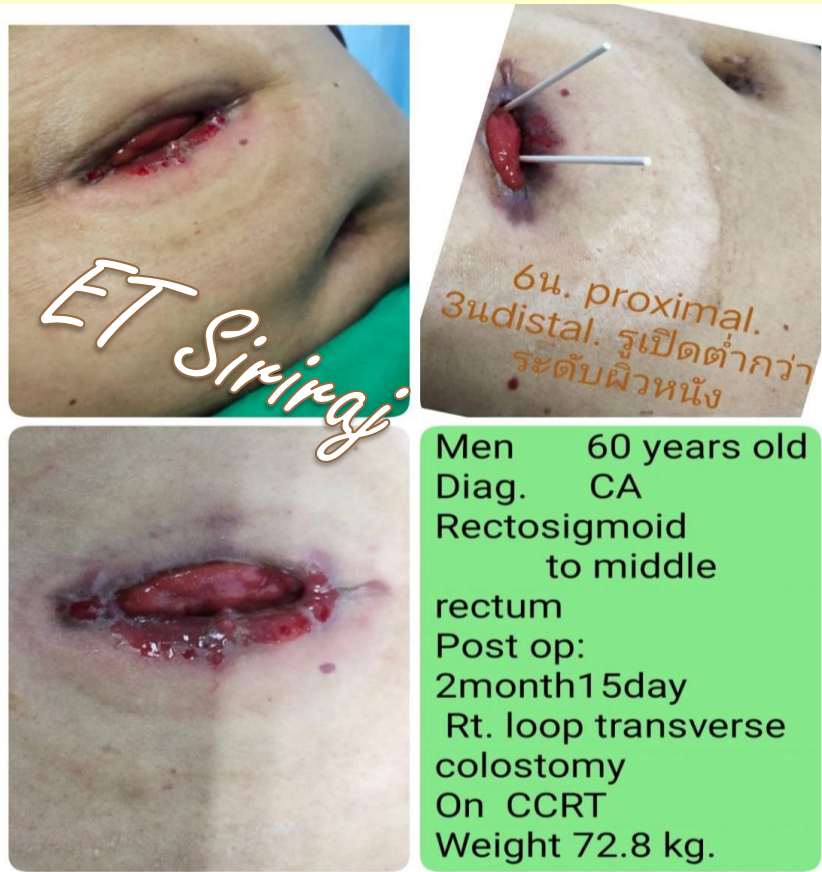การใช้ CONVEXITY

- ผู้ป่วยที่หน้าท้อง มีร่อง มีหลุม ไม่เรียบ
- Flush stoma
- Retracted stoma
- stoma ที่ opening of lumen อยู่ระดับผิวหน้าท้อง
- ควรใช้ร่วมกับเข็มขัดเพื่อเพิ่มประสิทธิภาพของการใช้งาน





จากกรณีศึกษา ควรเลือกใช้ FACE PLATE แบบใด

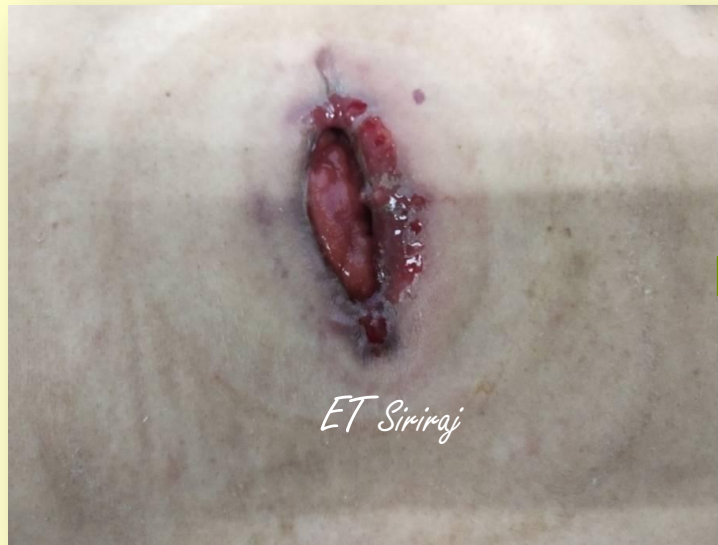

A. Flexible Flange with belt

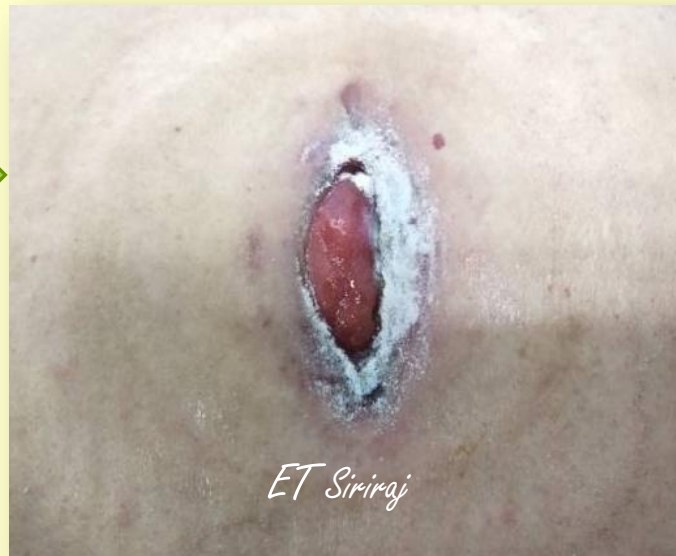B. Convex Flange with belt



MANAGEMENT



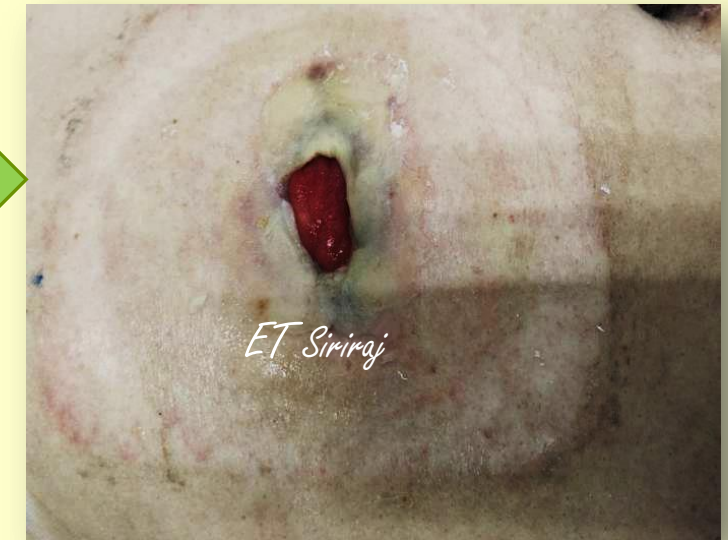Clean with tap water



Apply skin barrier powder
and skin barrier spray at lesion

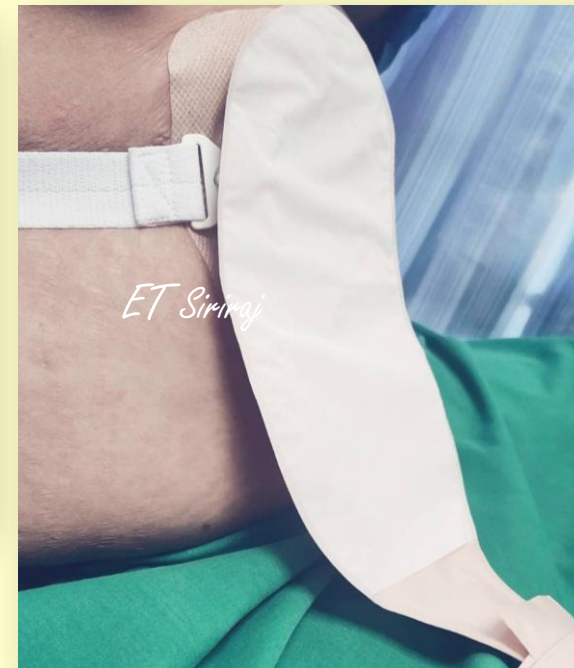
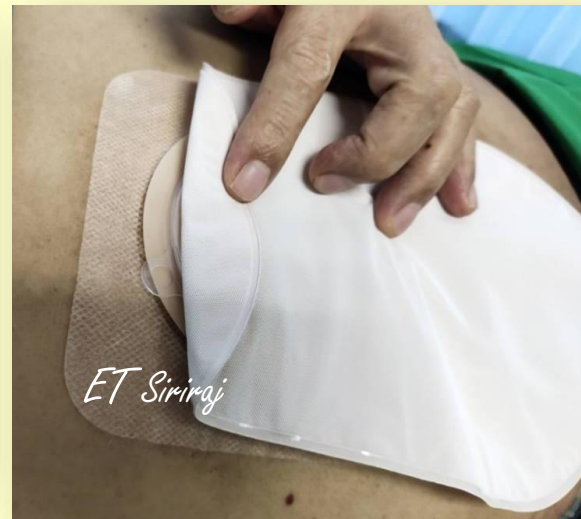
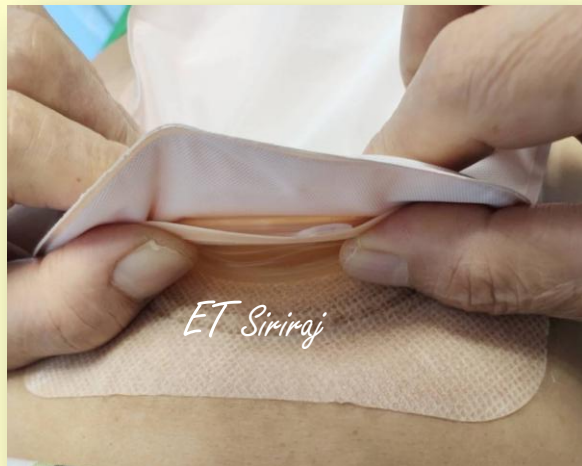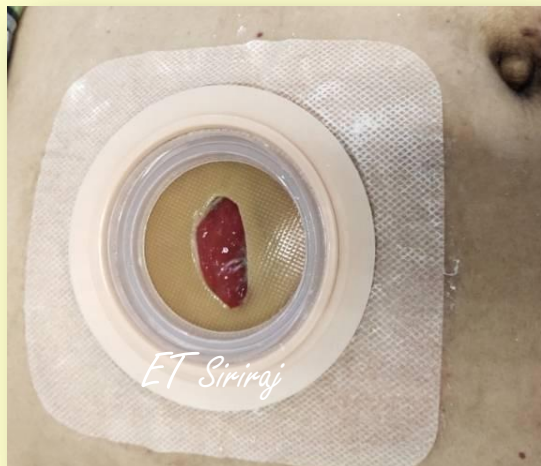Contouring with skin
barrier paste at lesion and
peristomal skin





MANAGEMENT



Peristomal skin lesion heal within 14 days.



THANK

YOU!